MAHIDOL UNIVERSITY PRESS

การถ่ายภาพเอกซเรย์อวัยวะแกนกลางลำตัว และอุ้งเชิงกราน สำหรับนักรังสีเทคนิค

Radiography of Core Body Organs and Pelvis for Radiological Technologist



ผู้ช่วยศาสตราจารย์ ดร.ไขแสง ชูแสงสุนทร

ผู้ช่วยศาสตราจารย์ ดร.วรนุช เอี่ยมปา

นายอิษฏ์ สุบินมงคล

MAHIDOL UNIVERSITY PRESS

การถ่ายภาพเอกซเรย์อวัยวะแกนกลางลำตัว และอุ้งเชิงกราน สำหรับนักรังสีเทคนิค

Radiography of Core Body Organs and Pelvis for Radiological Technologist

ผู้ช่วยศาสตราจารย์ ดร.ไขแสง ชูแสงสุนทร
ผู้ช่วยศาสตราจารย์ ดร.วรนุช เอี่ยมปา
นายอิษฏ์ สุบินมงคล

สงวนลิขสิทธิ์ของมหาวิทยาลัยมหิดล

พิมพ์ครั้งที่ 1 จำนวน 50 เล่ม เมษายน 2565

ข้อมูลทางบรรณานุกรมของหอสมุดแห่งชาติ

ไขแสง ชูแสงสุนทร.

การถ่ายภาพเอกซเรย์อวัยวะแกนกลางลำตัวและอุ้งเชิงกราน สำหรับนักรังสีเทคนิค.- นครปฐม : สำนักพิมพ์มหาวิทยาลัยมหิดล, 2565.

302 หน้า.

1. การบันทึกภาพด้วยรังสี. I. วรนุช เอี่ยมปา, ผู้แต่งร่วม. II. อิษฏ์ สุบินมงคล, ผู้แต่งร่วม. III. ชื่อเรื่อง.

616.07572

ISBN 978-616-443-664-0

ISBN (e-book) 978-616-443-668-8

อ้างอิง

ไขแสง ชูแสงสุนทร วรนุช เอี่ยมปา และอิษฏ์ สุบินมงคล. (2565). การถ่ายภาพเอกซเรย์อวัยวะแกนกลางลำตัวและอุ้งเชิงกราน สำหรับนักรังสีเทคนิค. นครปฐม : สำนักพิมพ์มหาวิทยาลัยมหิดล.

จัดพิมพ์โดย

สำนักพิมพ์มหาวิทยาลัยมหิดล (MU PRESS)

กองบริหารงานวิจัย สำนักงานอธิการบดี มหาวิทยาลัยมหิดล

999 ถ.พุทธมณฑลสาย 4 ต.ศาลายา อ.พุทธมณฑล จ.นครปฐม 73170

โทร. 0-2849-6379 / 080-575-5151

พิมพ์ที่

บริษัท ภาพพิมพ์ จำกัด

โทร. 0-2879-9154-6 โทรสาร 0-2879-9153

www.parbpim.com

ราคา 453 บาท

ออกแบบปกโดย ไขแสง ชูแสงสุนทร

รักษณาลี นาครักษา

คำนิยม

นักรังสีเทคนิคเป็นหนึ่งในสหวิชาชีพด่านหน้าซึ่งสนับสนุนแพทย์และรังสีแพทย์ในการวินิจฉัยโรคแก่ผู้ป่วย ดิฉันในฐานะรังสีแพทย์ที่ได้ทำงานเคียงบ่าเคียงไหล่กับนักรังสีเทคนิคมาเป็นเวลานานพบว่า นักรังสีเทคนิคที่มีสมรรถนะตามมาตรฐานวิชาชีพนั้น จะต้องสามารถสร้างภาพสำหรับงานรังสีวินิจฉัยหลากหลายชนิดที่มีคุณภาพ ซึ่งแสดงรายละเอียดของพยาธิสภาพของผู้ป่วยได้อย่างชัดเจนและครอบคลุม อีกทั้งนักรังสีเทคนิคจะต้องสามารถประเมินอาการของผู้ป่วยได้จากใบส่งตรวจภาพวินิจฉัยชนิดต่างๆ ของแพทย์ผู้ส่งตรวจร่วมกับการซักถามผู้มารับการตรวจโดยตรง เพื่อพิจารณาให้การดูแลผู้ป่วย เลือกและออกแบบการตรวจที่เหมาะสม และให้ปริมาณรังสีที่เหมาะสมกับผู้ป่วย เพื่อให้ได้ภาพวินิจฉัยที่มีคุณภาพเพียงพอต่อการวินิจฉัยโรคได้อย่างแม่นยำ

นักรังสีเทคนิคจึงจำเป็นต้องมีพื้นฐานความรู้เกี่ยวกับเครื่องมือที่ใช้ตรวจ ความรู้ทางกายวิภาคศาสตร์และกายวิภาคศาสตร์พื้นผิว กายวิภาคจากแต่ละชนิดเครื่องมือ (Imaging anatomy) และพยาธิสภาพของโรค รวมทั้งสามารถประเมินใบส่งตรวจ รู้หลักการเตรียมตัวและจัดท่าผู้ป่วยในการสร้างภาพวินิจฉัยแต่ละส่วน รู้หลักการใช้เทคนิคที่เหมาะสมกับผู้ป่วย และสามารถประเมินคุณภาพของภาพวินิจฉัยเบื้องต้นก่อนที่จะส่งให้รังสีแพทย์ให้การวินิจฉัยโรค ซึ่งองค์ความรู้ทั้งหมดที่กล่าวมา สามารถศึกษาได้จากหนังสือ *“การถ่ายภาพเอกซเรย์อวัยวะแกนกลางลำตัวและอุ้งเชิงกรานสำหรับนักรังสีเทคนิค”* ที่ท่านถืออยู่เล่มนี้

ผู้นิพนธ์พยายามเรียบเรียงเนื้อหาให้ผู้อ่านเข้าใจด้วยรูปภาพ ทั้งภาพถ่าย ภาพวาด และภาพเอกซเรย์ ทำให้หนังสือเล่มนี้มีรูปภาพประกอบกว่า 300 ภาพ อีกทั้งเป็นการถ่ายทอดองค์ความรู้จากประสบการณ์การทำงานจริงในโรงพยาบาล รวมถึงประสบการณ์การเป็นครูที่ถ่ายทอดและเรียนรู้ร่วมกับนักศึกษารังสีเทคนิคมาโดยตลอด จึงทำให้เนื้อหาในหนังสือเล่มนี้ร้อยเรียงตามลำดับขั้นตอนการเรียนรู้สำหรับผู้ที่เริ่มต้นศึกษาเกี่ยวกับการถ่ายภาพเอกซเรย์ไว้อย่างครบถ้วน ทันสมัย และติดตามได้โดยง่าย

ศาสตราจารย์ แพทย์หญิง จิรพร เหล่าธรรมทัศน์
คณบดีคณะเทคโนโลยีวิทยาศาสตร์สุขภาพ
วิทยาลัยวิทยาศาสตร์การแพทย์เจ้าฟ้าจุฬาภรณ์
ราชวิทยาลัยจุฬาภรณ์

คำนิยม

"Learning by doing" หรือ "เรียนรู้จากการลงมือทำ" เป็นกระบวนการเรียนรู้ที่เหมาะสมสำหรับการเรียนรู้เทคนิคการถ่ายภาพเอกซเรย์ ในหนังสือเล่มนี้ผู้แต่งได้นำความรู้และประสบการณ์การเป็นอาจารย์และนักรังสีเทคนิคมาถ่ายทอดไว้อย่างเหมาะสม

เนื้อหาในหนังสือเล่มนี้จำแนกบทเรียนการถ่ายภาพเอกซเรย์เรียงตามอวัยวะแกนกลางลำตัวและอุ้งเชิงกราน โดยอธิบายลำดับขั้นตอนการเรียนรู้ เริ่มจากปูพื้นฐานนิยามคำศัพท์เฉพาะที่จำเป็น กายวิภาคศาสตร์ การประเมินใบส่งตรวจ การเตรียมตัวและการจัดท่าผู้ป่วย การใช้อุปกรณ์ยึดตรึงและอุปกรณ์เสริม การให้ปริมาณรังสีที่สัมพันธ์กับคุณภาพของภาพจากระบบ computed radiography (CR) และระบบ digital radiography (DR) การป้องกันอันตรายจากรังสี และการประเมินคุณภาพของภาพเอกซเรย์ ทุกขั้นตอนมีตัวอย่างทั้งที่ถูกต้องและข้อผิดพลาดที่สามารถเรียนรู้ได้จากประสบการณ์ของผู้นิพนธ์ที่นำเสนอประกอบในเนื้อหาด้วย ภาพประกอบภายในเล่มถูกจัดทำอย่างเป็นระบบ ตามลำดับขั้นตอนการปฏิบัติในสถานการณ์จริง ทำให้ง่ายต่อการเรียนรู้ด้วยตนเอง

จากประสบการณ์ที่ยาวนานของผมในเครือข่ายการใช้รังสีในทางการแพทย์พบว่า หนังสือเล่มนี้เหมาะสำหรับการเรียนรู้คู่การปฏิบัติ ซึ่งนักศึกษาสาขารังสีเทคนิคทุกคนสามารถใช้เป็นพื้นฐานในการสร้างทักษะการสร้างภาพเอกซเรย์ที่มีคุณภาพเพื่อการวินิจฉัยได้ และเตรียมความพร้อมก่อนที่จะไปปฏิบัติงานจริงในโรงพยาบาลในฐานะนักรังสีเทคนิค

รองศาสตราจารย์ชวลิต วงษ์เอก
ผู้เชี่ยวชาญการประกันคุณภาพการศึกษาระดับหลักสูตร
เครือข่ายมหาวิทยาลัยอาเซียน
อดีตหัวหน้าภาควิชารังสีเทคนิคและอาจารย์ประจำ
ภาควิชารังสีเทคนิค คณะเทคนิคการแพทย์ มหาวิทยาลัยมหิดล

คำนิยม

ภาควิชารังสีเทคนิค คณะเทคนิคการแพทย์ มหาวิทยาลัยมหิดล มุ่งเน้นพัฒนานักศึกษารังสีเทคนิคที่มีสมรรถนะครบทุกด้านตามมาตรฐานวิชาชีพสาขารังสีเทคนิค การถ่ายภาพเอกซเรย์เพื่อช่วยแพทย์วินิจฉัยโรคเป็นพื้นฐานสำคัญด่านแรกที่นักศึกษารังสีเทคนิคจะต้องเรียนรู้ ซึ่งการมีพื้นฐานที่ดีจะทำให้สามารถเรียนรู้ต่อยอดงานในสาขาอื่นๆ เช่น การตรวจพิเศษทางรังสีวินิจฉัย เวชศาสตร์นิวเคลียร์ และรังสีรักษา เป็นต้น ได้อย่างต่อเนื่อง

หนังสือเล่มนี้ได้กล่าวถึงการถ่ายภาพเอกซเรย์อวัยวะแกนกลางและอุ้งเชิงกราน ซึ่งประกอบไปด้วยอวัยวะที่สำคัญ ได้แก่ ศีรษะ ทรวงอก กระดูกส่วนอก กระดูกสันหลัง ช่องท้อง และอุ้งเชิงกราน เป็นต้น จุดเด่นของหนังสือเล่มนี้ คือ มีวิธีอธิบายเรื่องราวเสมือนผู้สอนไปทำการสอนด้วยตนเอง เพราะเรียบเรียงหัวข้อต่างๆ ตั้งแต่คำศัพท์ที่ใช้เรียกในการถ่ายภาพเอกซเรย์ การประเมินใบส่งตรวจเอกซเรย์ การเตรียมตัวผู้ป่วย การจัดท่าผู้ป่วย การใช้ปริมาณรังสีที่เหมาะสมในการถ่ายภาพเอกซเรย์ และการประเมินคุณภาพของภาพเอกซเรย์ ซึ่งเป็นกระบวนการเรียนรู้ที่เหมาะสมกับผู้เริ่มต้นศึกษาเกี่ยวกับการถ่ายภาพเอกซเรย์

หนังสือเล่มนี้จัดพิมพ์โดยสำนักพิมพ์มหาวิทยาลัยมหิดล ที่มีกระบวนการพิจารณาเนื้อหาภายในหนังสือโดยผู้ทรงคุณวุฒิอย่างพิถีพิถัน เพื่อให้เป็นหนังสือสอนการถ่ายภาพเอกซเรย์เล่มแรก สำหรับนักศึกษารังสีเทคนิคทุกคนและนักรังสีเทคนิคที่สนใจสำหรับใช้ในการทบทวนความรู้อีกด้วย มั่นใจว่าผู้อ่านจะได้รับความรู้อย่างเต็มที่และสามารถนำไปประยุกต์ใช้ในการปฏิบัติงานในฐานะนักรังสีเทคนิคได้ในอนาคต

ผู้ช่วยศาสตราจารย์ ดร.นภาพงษ์ พงษ์นภางค์
หัวหน้าภาควิชารังสีเทคนิค คณะเทคนิคการแพทย์ มหาวิทยาลัยมหิดล

คำนิยม

การถ่ายภาพเอกซเรย์อวัยวะแกนกลางลำตัวและอุ้งเชิงกรานโดยนักรังสีเทคนิคเป็นส่วนหนึ่งของงานบริการรังสีวิทยาวินิจฉัยที่มีบทบาทสำคัญต่อการช่วยวินิจฉัยโรคหลายประเภท ซึ่งเกี่ยวข้องกับรังสีแพทย์และแพทย์สาขาอื่นๆ เช่น แพทย์สาขาประสาทวิทยา แพทย์กระดูก แพทย์อายุรกรรม หนังสือเล่มนี้จึงเขียนขึ้นเพื่อให้ความรู้ในด้านนี้ ได้แก่ นิยามคำศัพท์เฉพาะ กายวิภาคศาสตร์และกายวิภาคศาสตร์พื้นผิว การประเมินใบส่งตรวจเอกซเรย์ การเตรียมตัวผู้ป่วย การจัดท่าผู้ป่วย การตั้งค่าเทคนิคการให้ปริมาณรังสีเพื่อถ่ายภาพเอกซเรย์ การตรวจสอบคุณภาพของภาพเอกซเรย์ โดยให้ความสำคัญกับผู้ป่วยที่มารับบริการเป็นหลัก ทั้งด้านความปลอดภัยจากการให้บริการและการใช้รังสี

ผู้ช่วยศาสตราจารย์ ดร.ไขแสง ชูแสงสุนทร ผู้ช่วยศาสตราจารย์ ดร.วรนุช เอี่ยมปา และ อ.อิษฎ์ สุบินมงคล เป็นผู้เชี่ยวชาญและมีประสบการณ์ด้านการสอนและให้บริการการถ่ายภาพเอกซเรย์มานาน เป็นที่ยอมรับและได้รับความไว้วางใจในวงการวิชาชีพรังสีเทคนิคและรังสีวิทยา รวมทั้งได้พัฒนาและวิจัยเกี่ยวกับเทคนิคการตรวจทางรังสีวินิจฉัย สามารถนำประสบการณ์และผลการศึกษาต่างๆ ที่ทำมาแบ่งปันในหนังสือเล่มนี้ ซึ่งเขียนได้ครบสมบูรณ์ด้วยภาษาที่เข้าใจง่ายแต่เต็มเปี่ยมด้วยวิชาการ นอกจากนี้ยังได้สร้างทีมที่เข้มแข็งเพื่อให้การตรวจทางรังสีวินิจฉัยมีมาตรฐานและมีความยั่งยืน เผยแพร่ความรู้ที่มีให้กับผู้ร่วมวิชาชีพและสหวิชาชีพสาขาที่เกี่ยวข้อง ผ่านการจัดการอบรมต่างๆ อย่างต่อเนื่อง

ผมขอแสดงความชื่นชมที่คณะผู้นิพนธ์ ได้มีความพยายามด้วยใจในการเขียนหนังสือเล่มนี้ขึ้นจนสำเร็จ ซึ่งจะเป็นประโยชน์ต่อการเรียนการสอน การสอบเพื่อขอขึ้นทะเบียนและรับใบอนุญาตประกอบโรคศิลปะของนักศึกษารังสีเทคนิค แพทย์ และแพทย์ประจำบ้านสาขารังสีวินิจฉัย รวมทั้งงานบริการและงานวิจัยทางรังสีวินิจฉัยของประเทศและเชื่อมั่นได้ว่าหนังสือเล่มนี้จะเป็น “ต้นแบบ” ในวงวิชาการทางด้านรังสีวิทยาวินิจฉัยอย่างแน่นอน

อาจารย์ ธนวัฒน์ สนทราพรพล
ประธานกรรมการวิชาชีพ รังสีเทคนิค
ผู้เชี่ยวชาญพิเศษนักรังสีการแพทย์ 9

คำนำ

หนังสือเล่มนี้จัดทำขึ้นโดยมุ่งหวังให้เป็นหนังสือเล่มแรกสำหรับนักศึกษารังสีเทคนิคทุกสถาบัน รวมทั้งนักรังสีเทคนิคที่จบใหม่และต้องการทบทวนความรู้เกี่ยวกับเทคนิคในการถ่ายภาพเอกซเรย์อวัยวะแกนกลางลำตัวและอุ้งเชิงกราน ผู้นิพนธ์ได้ถ่ายทอดองค์ความรู้จากประสบการณ์ของผู้นิพนธ์เองซึ่งเป็นนักรังสีเทคนิคและอาจารย์สอนนักศึกษารังสีเทคนิค พบว่า การที่นักศึกษาจะจัดท่าถ่ายภาพเอกซเรย์ได้นั้นจะต้องอาศัยการฝึกฝนและการปฏิบัติจริงด้วยตนเอง โดยควรมีความรู้พื้นฐานตามลำดับที่แสดงในหนังสือเล่มนี้เสียก่อน จึงจะมีความพร้อมสำหรับการฝึกปฏิบัติจริงในโรงพยาบาลได้ ด้วยเหตุนี้ ผู้นิพนธ์จึงได้ทำการเรียบเรียงเนื้อหาภายในหนังสือเล่มนี้ ตามลำดับขั้นตอนการเรียนรู้ที่เหมาะสมกับนักศึกษา โดยเริ่มจากการปูพื้นฐานที่จำเป็น ได้แก่ นิยามคำศัพท์เฉพาะ การประเมินใบส่งตรวจเอกซเรย์ การเตรียมตัวผู้ป่วย กายวิภาคศาสตร์ และกายวิภาคศาสตร์พื้นผิว เป็นต้น ก่อนที่จะทำการจัดท่าถ่ายภาพเอกซเรย์ให้แก่ผู้ป่วยต่อไป

ในการจัดท่าถ่ายภาพเอกซเรย์ นักรังสีเทคนิคจะต้องจินตนาการว่าอวัยวะใดอยู่บริเวณไหน จัดวางร่างกายของผู้ป่วยอย่างไรบนภาพ ควรจัดท่าอย่างไรจึงจะเห็นอวัยวะที่แพทย์ต้องการวินิจฉัยได้ชัดเจนที่สุด จะให้ปริมาณรังสีเท่าใดจึงจะเหมาะสมในการถ่ายภาพเอกซเรย์ท่านั้นๆ รวมทั้งเทคนิคอื่นๆ ที่มีผลต่อคุณภาพของภาพ ได้แก่ เทคนิคการหายใจ การใช้อุปกรณ์ยึดตรึง และอุปกรณ์เสริมต่างๆ ได้แก่ อุปกรณ์หนุน ถังน้ำ portable grid เป็นต้น ซึ่งผู้อ่านจะได้เรียนรู้จากหนังสือเล่มนี้ทั้งหมด เมื่อถ่ายภาพเอกซเรย์เสร็จเรียบร้อยแล้ว ผู้อ่านจะได้ประเมินคุณภาพของภาพเอกซเรย์ที่ถ่ายว่ามีคุณภาพหรือไม่ และได้ศึกษากายวิภาคศาสตร์รังสีที่ปรากฏบนภาพเอกซเรย์แต่ละท่าอีกด้วย

จะเห็นได้ว่า การถ่ายภาพเอกซเรย์นั้นต้องประยุกต์ใช้ทั้งศาสตร์และศิลป์ที่ผสมผสานองค์ความรู้ทางวิชาการหลายแขนงเข้าด้วยกัน ประกอบกับการฝึกฝนปฏิบัติจริงจนเกิดความชำนาญ จึงจะสามารถถ่ายภาพเอกซเรย์ที่มีคุณภาพเพียงพอต่อการวินิจฉัยโรคได้ เนื้อหาในหนังสือเล่มนี้ครอบคลุมการถ่ายภาพเอกซเรย์ในอวัยวะที่อยู่บริเวณแกนกลางลำตัว ได้แก่ กะโหลกศีรษะ ทรวงอก กระดูกส่วนอก กระดูกสันหลัง ช่องท้องและบริเวณอุ้งเชิงกราน รวมทั้งข้อต่อสะโพกด้วย โดยรูปภาพที่ใช้ประกอบคำอธิบายทั้งหมดในหนังสือเล่มนี้ ได้แก่ ภาพถ่ายการจัดท่าผู้ป่วยและภาพวาดประกอบคำอธิบายนั้น คณะผู้นิพนธ์และทีมงานได้ทำการถ่ายและวาดภาพขึ้นเองทุกภาพ อีกทั้งได้รวบรวมภาพเอกซเรย์ทั้งหมดโดยได้รับอนุญาตให้ใช้ภาพเอกซเรย์จากงานรังสีเทคนิค ศูนย์การแพทย์กาญจนาภิเษก คณะแพทยศาสตร์ศิริราชพยาบาล ไว้อย่างครบถ้วนแล้วในหนังสือเล่มนี้

ผู้นิพนธ์มุ่งหวังให้หนังสือเล่มนี้ เป็นหนังสือภาษาไทยที่ผู้อ่านสามารถติดตามและทำความเข้าใจได้โดยง่าย จึงเรียบเรียงเนื้อหาต่างๆ โดยใช้ภาษาไทยเป็นหลัก อย่างไรก็ดี คำศัพท์เฉพาะบางคำที่มีคำแปลตามราชบัณฑิตยสถาน ได้แก่ ประจันอก (mediastinum) กระดูกกระเบนเหน็บ (sacrum) หลอดลมและหลอดเลือดปอด (lung markings) เป็นต้น คำเหล่านี้เมื่อแปลเป็นภาษาไทยตามรูปแบบราชบัณฑิตยสถานนั้น อาจทำให้เกิดความสับสน เนื่องจากไม่ใช่คำศัพท์ที่มีการใช้กันอย่างแพร่หลาย ผู้นิพนธ์จำเป็นต้องใช้คำทับศัพท์ภาษาอังกฤษเพื่อให้ง่ายต่อการติดตามเนื้อหาตลอดทั้งเล่ม อีกทั้งคำอธิบายที่ปรากฏในรูปภาพจะใช้ภาษาอังกฤษทั้งหมด เนื่องจากคำศัพท์ทางการแพทย์บางคำไม่สามารถแปลเป็นภาษาไทยได้ หากคำอธิบายภาพมีทั้งภาษาไทยและภาษาอังกฤษอยู่ในภาพอาจจะส่งผลให้ทำความเข้าใจภาพได้ยากกว่าการใช้คำอธิบายภาพด้วยภาษาเดียว นอกจากนี้ ชื่อท่าถ่ายเอกซเรย์ต่างๆ จะเขียนในรูปแบบทับศัพท์เป็นภาษาอังกฤษทั้งหมด เพื่อให้สอดคล้องกับคำศัพท์ที่แพทย์ใช้ในการส่งตรวจเอกซเรย์ และนักรังสีเทคนิคใช้ในการสื่อสารขณะปฏิบัติงานจริงในโรงพยาบาล

รายละเอียดต่างๆ ที่ปรากฏในหนังสือเล่มนี้ ได้แก่ การเตรียมตัวผู้ป่วย การจัดท่าผู้ป่วย การตั้งค่าเทคนิคการให้ปริมาณรังสีเพื่อถ่ายภาพเอกซเรย์ (exposure technique) ฯลฯ นั้น อ้างอิงจากการปฏิบัติงานจริงภายในงานรังสีเทคนิค ศูนย์การแพทย์กาญจนาภิเษก คณะแพทยศาสตร์ศิริราชพยาบาลเพียงแห่งเดียว และเป็นการถ่ายภาพเอกซเรย์ท่าที่ปฏิบัติงานเป็นประจำเท่านั้น ค่า exposure technique ที่ใช้ในหนังสือเล่มนี้อ้างอิงจากระบบที่ใช้ในการถ่ายภาพเอกซเรย์ของงานรังสีเทคนิค ศูนย์การแพทย์กาญจนาภิเษกฯ ซึ่งประกอบด้วย ระบบ computed radiography (CR) จำนวน 1 ห้อง และระบบ digital radiography (DR) จำนวน 2 ห้อง โดยมีรายละเอียดของเครื่องเอกซเรย์ และระบบรับภาพที่ใช้ ดังต่อไปนี้

ห้องเอกซเรย์	เครื่องเอกซเรย์	ระบบรับภาพ	Model
ห้องที่ 1	SAMSUNG® Model: XGEO GC80	ระบบ DR	Table Detector: Samsung® Model S4335-WS Stand Detector: Samsung® Model SMD4343CSIV2
ห้องที่ 2	QUANTUM® Model: Quest HF Series	ระบบ CR	Imaging Plate: Fuji® IP Cassette Type CC CR Reader: Fuji® FCR XG5000, Model CR-IR348/CR-IR346CL
ห้องที่ 3	QUANTUM® Model: Quest HF Series	ระบบ DR	Detector: Samsung® Model S4343-WS

หากผู้อ่านศึกษาและฝึกฝนปฏิบัติงานในโรงพยาบาลหลายๆ แห่งจนชำนาญ จะพบว่าเทคนิคการถ่ายภาพเอกซเรย์ในแต่ละโรงพยาบาลอาจมีความแตกต่างไปบ้างจากหนังสือเล่มนี้ ขึ้นอยู่กับบริบทของแต่ละโรงพยาบาล โดยการปรับค่าเทคนิคการให้ปริมาณรังสีเพื่อถ่ายภาพเอกซเรย์นั้น สามารถพิจารณาได้จากระบบและชนิดของตัวรับภาพที่ใช้ในสถานที่ฝึกปฏิบัติงาน หากระบบรับภาพมีประสิทธิภาพในการเปลี่ยนเอกซเรย์ไปเป็นสัญญาณที่ใช้ในการสร้างภาพ (detective quantum efficiency: DQE) มากกว่าระบบรับภาพที่อ้างอิงในหนังสือเล่มนี้ (DQE อยู่ในช่วงร้อยละ 73-80 ที่ 0.1 เส้นคู่ต่อมิลลิเมตร) ก็สามารถลดปริมาณรังสีที่ใช้ในการถ่ายภาพเอกซเรย์ลงได้

สุดท้ายนี้ ผู้นิพนธ์เชื่อว่าหากผู้อ่านมีพื้นฐานความรู้ที่ดี จะสามารถต่อยอดและพัฒนาทักษะของตนเองได้อย่างเต็มความสามารถ หวังเป็นอย่างยิ่งว่าผู้อ่านจะได้รับความรู้ ความเข้าใจ และแรงบันดาลใจในการเรียนและปฏิบัติงานในฐานะนักรังสีเทคนิคอย่างเต็มที่จากหนังสือเล่มนี้

ผู้ช่วยศาสตราจารย์ ดร.ไขแสง ชูแสงสุนทร
บรรณาธิการ

กิตติกรรมประกาศ

หนังสือเล่มนี้จะสำเร็จสมบูรณ์มิได้ หากไม่ได้รับความร่วมมือจากนักศึกษาชั้นปีที่ 4 และนักศึกษาระดับปริญญาโท จากภาควิชารังสีเทคนิค คณะเทคนิคการแพทย์ มหาวิทยาลัยมหิดล ผู้ช่วยถ่ายภาพประกอบคำอธิบายในหนังสือ รูปภาพการจัดท่าถ่ายภาพเอกซเรย์ที่ปรากฏในหนังสือเล่มนี้ได้รับความอนุเคราะห์ในการถ่ายภาพกับผู้ป่วยจำลอง ดังรายนามต่อไปนี้

นางสาวพรวรรณี โรจนอุดมวุฒิกุล

นางสาวนิศมา แวเด็ง

นายณัฐพนธ์ แตงภู่

นางสาวชนิดา โสภาอุทก

นางสาวอาภัสฎา พิมพ์เมืองเก่า

นายพสิษฐ์ ปีติศิวะเวทย์

ขอขอบคุณงานรังสีเทคนิค ศูนย์การแพทย์กาญจนาภิเษก คณะแพทยศาสตร์ศิริราชพยาบาล ที่อนุญาตให้นำข้อมูลภาพเอกซเรย์และอนุเคราะห์สถานที่ในการถ่ายรูปการจัดท่าถ่ายภาพเอกซเรย์มาเพื่อใช้ประกอบคำอธิบายในหนังสือเล่มนี้ ขอบคุณนางสาวพรรณวิลาส กิตติพิชญ์กุล และนางสาวพิสุทธิ์ บุญแก้ว ที่วาดภาพประกอบคำอธิบายกายวิภาคศาสตร์บางส่วน ขอบคุณสำนักพิมพ์มหาวิทยาลัยมหิดลที่ให้การสนับสนุนจัดพิมพ์หนังสือเล่มนี้ รวมทั้งผู้ทรงคุณวุฒิและกองบรรณาธิการที่ให้ความกรุณาตรวจทานต้นฉบับอย่างละเอียดถี่ถ้วนจนแล้วเสร็จสมบูรณ์ ขอบคุณกำลังใจและแรงสนับสนุนจากครอบครัวอันเป็นที่รัก ที่เสียสละเวลาอันควรเป็นของครอบครัว และช่วยผลักดันให้สามารถจัดทำหนังสือเล่มนี้จนสำเร็จ

สุดท้ายนี้ ขอขอบคุณกำลังใจสูงสุดในการทำหนังสือเล่มนี้ คือ นักศึกษารังสีเทคนิคทุกคน ที่เป็นทั้งลูกศิษย์และเหมือนกระจกสะท้อนตัวผู้สอนตลอดมา ทำให้ผู้นิพนธ์ได้เรียนรู้ พัฒนาองค์ความรู้ และสั่งสมประสบการณ์ไปพร้อมกับนักศึกษาทุกรุ่น ตลอดจนครูอาจารย์ที่ประสิทธิ์ประสาทวิชาความรู้จนสามารถนำมาต่อยอดและเรียบเรียงหนังสือเล่มนี้เพื่อเผยแพร่แก่นักศึกษารังสีเทคนิคทุกคนในอนาคตต่อไปได้

ผู้ช่วยศาสตราจารย์ ดร. ไขแสง ชูแสงสุนทร

บรรณาธิการ

สารบัญ

คำนำ V

บทที่ 1 พื้นฐานการถ่ายภาพเอกซเรย์ 1

1. คำศัพท์ที่เกี่ยวข้องกับการจัดท่าผู้ป่วย
2. คำย่อทางการแพทย์
3. การประเมินใบส่งตรวจเอกซเรย์
4. การใช้ marker ระบุตำแหน่งบนภาพเอกซเรย์
5. หลักการเตรียมตัวก่อนถ่ายภาพเอกซเรย์และเตรียมตัวผู้ป่วย
6. เทคนิคการให้ปริมาณรังสีเพื่อถ่ายภาพเอกซเรย์

อิษฏ์ สุบินมงคล วรนุช เอี่ยมปา และไขแสง ชูแสงสุนทร

บทที่ 2 การถ่ายภาพเอกซเรย์กะโหลกศีรษะและโพรงอากาศข้างจมูก 43

1. กายวิภาคศาสตร์และกายวิภาคศาสตร์พื้นผิวของกะโหลกศีรษะและโพรงอากาศข้างจมูก
2. การจัดท่าถ่ายภาพเอกซเรย์บริเวณกะโหลกศีรษะและโพรงอากาศข้างจมูก

ไขแสง ชูแสงสุนทร และอิษฏ์ สุบินมงคล

บทที่ 3 การถ่ายภาพเอกซเรย์ทรวงอก 79

1. กายวิภาคศาสตร์และกายวิภาคศาสตร์พื้นผิวของทรวงอก
2. สิ่งที่ต้องคำนึงถึงก่อนการจัดท่าถ่ายภาพเอกซเรย์
3. การจัดท่าถ่ายภาพเอกซเรย์ทรวงอก

วรนุช เอี่ยมปา

บทที่ 4 การถ่ายภาพเอกซเรย์กระดูกส่วนอก 117

1. กายวิภาคศาสตร์และกายวิภาคศาสตร์พื้นผิวของกระดูกส่วนอก
2. สิ่งที่ต้องคำนึงถึงก่อนการจัดท่าถ่ายภาพเอกซเรย์กระดูกส่วนอก
3. การจัดท่าถ่ายภาพเอกซเรย์กระดูกส่วนอก
4. เทคนิคเพิ่มเติมเพื่อช่วยแพทย์ในการวินิจฉัยภาพเอกซเรย์กระดูกส่วนอก

ไขแสง ชูแสงสุนทร

บทที่ 5 การถ่ายภาพเอกซเรย์กระดูกสันหลัง 157

1. กายวิภาคศาสตร์และกายวิภาคศาสตร์พื้นผิวกระดูกสันหลัง
2. พื้นฐานในการจัดท่าถ่ายภาพเอกซเรย์กระดูกสันหลัง
3. การจัดท่าถ่ายภาพเอกซเรย์กระดูกสันหลัง

วรนุช เอี่ยมปา

บทที่ 6 การถ่ายภาพเอกซเรย์ช่องท้อง 217

1. กายวิภาคศาสตร์ของช่องท้อง
2. กายวิภาคศาสตร์พื้นผิวของช่องท้อง
3. สิ่งที่แพทย์ต้องการประเมินจากภาพเอกซเรย์บริเวณช่องท้อง
4. การจัดท่าถ่ายภาพเอกซเรย์ช่องท้อง

ไขแสง ชูแสงสุนทร

บทที่ 7 การถ่ายภาพเอกซเรย์อุ้งเชิงกรานและข้อสะโพก 265

1. กายวิภาคศาสตร์และกายวิภาคศาสตร์อุ้งเชิงกรานและข้อสะโพก
2. พื้นฐานในการจัดท่าถ่ายภาพเอกซเรย์อุ้งเชิงกรานและข้อสะโพก
3. การจัดท่าถ่ายภาพเอกซเรย์อุ้งเชิงกรานและข้อสะโพก

วรนุช เอี่ยมปา และอิษฏ์ สุบินมงคล

ดัชนี 301

ประวัติผู้นิพนธ์ 312

สารบัญรูปภาพ

บทที่ 1 พื้นฐานการถ่ายภาพเอกซเรย์

รูปที่ 1-1	แสดง anatomic position และ body planes	5
รูปที่ 1-2	Common projections	6
รูปที่ 1-3	General body positions	6
รูปที่ 1-4	Lateral positions (projections)	7
รูปที่ 1-5	Anterior oblique positions	8
รูปที่ 1-6	Posterior oblique positions	8
รูปที่ 1-7	Lateral decubitus positions	9
รูปที่ 1-8	Dorsal decubitus positions	9
รูปที่ 1-9	Ventral decubitus positions	10
รูปที่ 1-10	การจัดท่าผู้ป่วยท่า lordotic position	10
รูปที่ 1-11	การใช้คำว่า medial/lateral และ proximal/distal เพื่อบอกตำแหน่งบนร่างกาย	11
รูปที่ 1-12	แสดงท่าทาง hyperextension extension และ flexion ของกระดูกสันหลัง	12
รูปที่ 1-13	ทิศทางลำรังสีมุมเอียงไปทางด้านศีรษะและเอียงไปทางด้านเท้า	12
รูปที่ 1-14	ตัวอย่างใบส่งตรวจเอกซเรย์ (X-ray request form) ของศูนย์การแพทย์กาญจนาภิเษก	21
รูปที่ 1-15	ใบส่งตรวจเอกซเรย์ท่า chest PA และ chest lordotic	22
รูปที่ 1-16	ใบส่งตรวจเอกซเรย์ท่า chest PA: ผู้ป่วยมีประวัติเป็นโรคหัวใจวาย	22
รูปที่ 1-17	ใบส่งตรวจเอกซเรย์ท่า chest PA: ผู้ป่วยเพศชาย อายุ 63 ปี	23
รูปที่ 1-18	ใบส่งตรวจเอกซเรย์ปอดด้วยเครื่องเอกซเรย์เคลื่อนที่	23
รูปที่ 1-19	ใบส่งตรวจเอกซเรย์ acute abdomen	24
รูปที่ 1-20	ใบส่งตรวจเอกซเรย์ท่า KUB AP projection	24
รูปที่ 1-21	ใบส่งตรวจเอกซเรย์กะโหลกศีรษะท่า AP/lateral/Towne's method	25
รูปที่ 1-22	ใบส่งตรวจเอกซเรย์ท่า pelvis AP/outlet view	25
รูปที่ 1-23	ใบส่งตรวจเอกซเรย์ท่า wrist joint PA/lateral	26
รูปที่ 1-24	ใบส่งตรวจเอกซเรย์ท่า both hip AP	26
รูปที่ 1-25	ใบส่งตรวจเอกซเรย์ท่า both knee AP/lateral/standing positions	27
รูปที่ 1-26	การจัดท่าและใช้ marker เมื่อถ่ายภาพเอกซเรย์ท่า PA (ใช้ marker L)	28
รูปที่ 1-27	การจัดท่าและใช้ marker เมื่อถ่ายภาพเอกซเรย์ท่า AP (ใช้ marker R)	28
รูปที่ 1-28	การจัดท่าและใช้ marker บริเวณกระดูกซี่โครงด้านที่ต้องการตรวจ	29
รูปที่ 1-29	การจัดท่าและใช้ marker AP projection (ใช้ marker R) ในท่า right lateral decubitus	30
รูปที่ 1-30	การจัดท่าและใช้ marker PA projection (ใช้ marker L) ในท่า left lateral decubitus	30
รูปที่ 1-31	การจัดท่าและใช้ marker ในท่านั่งแบบ AP semi-upright	31
รูปที่ 1-32	การจัดท่าและใช้ marker ในท่า AP upright	31

รูปที่ 1-33 การจัดท่าและใช้ marker ในท่า PA upright 31
รูปที่ 1-34 ภาพเอกซเรย์ในการใช้ marker ท่า Greenspan view ของ elbow 32
รูปที่ 1-35 ภาพเอกซเรย์ในการใช้ marker ท่า Zanca (serendipity) view 32
รูปที่ 1-36 ภาพเอกซเรย์ในการใช้ marker เมื่อถ่ายภาพเอกซเรย์ ankle ข้างขวา 32
รูปที่ 1-37 แบบบันทึกประวัติการตั้งครรภ์/ไม่ตั้งครรภ์ของผู้ป่วยก่อนทำการถ่ายภาพเอกซเรย์ 33
รูปที่ 1-38 ตัวอย่างการลงข้อมูลผู้ป่วยในระบบลงทะเบียนก่อนทำการถ่ายภาพเอกซเรย์ 35
รูปที่ 1-39 เปรียบเทียบภาพเอกซเรย์ที่มีความดำเหมาะสม ดำไม่เพียงพอ และดำมากเกินไป 36
รูปที่ 1-40 ภาพเอกซเรย์เปรียบเทียบระหว่างภาพ long scale contrast และ short scale contrast 37
รูปที่ 1-41 เปรียบเทียบการจัดท่าและภาพเอกซเรย์ทรวงอกที่ระนาบของผู้ป่วยขนานและไม่ขนานกับตัวรับภาพ 38
รูปที่ 1-42 เปรียบเทียบภาพเอกซเรย์ทรวงอกที่ได้จากการใช้ระยะ SID 72 นิ้ว และ SID 40 นิ้ว 39
รูปที่ 1-43 เปรียบเทียบภาพเอกซเรย์หัวเข่าที่ได้จากการไม่ใช้กริดและใช้กริด 40

บทที่ 2 การถ่ายภาพเอกซเรย์กะโหลกศีรษะและโพรงอากาศข้างจมูก

รูปที่ 2-1 Frontal bone เมื่อมองจากด้านหน้า ด้านข้าง และด้านบนลงล่าง 46
รูปที่ 2-2 Parietal bones เมื่อมองจากด้านหลัง ด้านข้าง และด้านบนลงล่าง 46
รูปที่ 2-3 Temporal bones เมื่อมองจากด้านข้างและด้านบนลงล่าง 47
รูปที่ 2-4 กระดูก mastoid process และ styloid process ของกระดูก temporal bone 47
รูปที่ 2-5 Occipital bone เมื่อมองจากด้านหลังและมองจากบนลงล่าง 48
รูปที่ 2-6 Sphenoid bone เมื่อมองจากด้านข้างและมองจากบนลงล่าง 48
รูปที่ 2-7 กระดูก sella turcica และ dorsum sellae ของกระดูก sphenoid bone 49
รูปที่ 2-8 Ethmoid bone เมื่อมองจากด้านบนลงล่างและมองจากด้านข้าง 49
รูปที่ 2-9 รอยต่อระหว่าง cranium (suture) 50
รูปที่ 2-10 กระดูกใบหน้า (facial bones) 51
รูปที่ 2-11 โพรงอากาศข้างจมูก (paranasal sinuses) ซึ่งเชื่อมต่อกับโพรงจมูก 51
รูปที่ 2-12 โพรงอากาศข้างจมูก (paranasal sinuses) เมื่อมองจากด้านหน้าและด้านข้าง 52
รูปที่ 2-13 จุดสังเกตบนใบหน้า (surface landmark) เมื่อมองจากด้านหน้าและด้านข้าง 53
รูปที่ 2-14 เส้นอ้างอิงบนกะโหลกศีรษะ (skull positioning lines) 53
รูปที่ 2-15 การจัดหลอดสำหรับถ่ายภาพเอกซเรย์กะโหลกศีรษะ 54
รูปที่ 2-16 ขั้นตอนการจัดท่าถ่ายภาพเอกซเรย์ท่า PA projection 55
รูปที่ 2-17 ภาพเอกซเรย์ท่า PA projection ที่ผ่านการประเมินคุณภาพ 56
รูปที่ 2-18 ภาพเอกซเรย์ท่า PA projection ที่ไม่ผ่านการประเมินคุณภาพ 57
รูปที่ 2-19 ขั้นตอนการจัดท่าถ่ายภาพเอกซเรย์ท่า AP projection 58
รูปที่ 2-20 ภาพเอกซเรย์ท่า AP projection ที่ผ่านการประเมินคุณภาพ 59

รูปที่ 2-21 ภาพเอกซเรย์ท่า AP projection ที่ไม่ผ่านการประเมินคุณภาพ 60
รูปที่ 2-22 ขั้นตอนการจัดท่าถ่ายภาพเอกซเรย์ท่า lateral projection 61
รูปที่ 2-23 การจัดท่าถ่ายภาพเอกซเรย์ท่า lateral projection (air-gap technique) 62
รูปที่ 2-24 ภาพเอกซเรย์ท่า lateral projection ที่ผ่านการประเมินคุณภาพ 63
รูปที่ 2-25 ภาพเอกซเรย์ท่า lateral projection ที่ไม่ผ่านการประเมินคุณภาพ 63
รูปที่ 2-26 ขั้นตอนการจัดท่าถ่ายภาพเอกซเรย์ท่า Towne method 64
รูปที่ 2-27 ภาพเอกซเรย์ท่า Towne method ที่ผ่านการประเมินคุณภาพ 66
รูปที่ 2-28 ภาพเอกซเรย์ท่า Towne method ที่ไม่ผ่านการประเมินคุณภาพ 67
รูปที่ 2-29 ขั้นตอนการจัดท่าถ่ายภาพเอกซเรย์ท่า Waters method 68
รูปที่ 2-30 ภาพเอกซเรย์ท่า Waters method ที่ผ่านการประเมินคุณภาพ 69
รูปที่ 2-31 ภาพเอกซเรย์ท่า Waters method ที่ไม่ผ่านการประเมินคุณภาพ 70
รูปที่ 2-32 ขั้นตอนการจัดท่าถ่ายภาพเอกซเรย์ท่า Caldwell method 71
รูปที่ 2-33 ภาพเอกซเรย์ท่า Caldwell method ที่ผ่านการประเมินคุณภาพ 72
รูปที่ 2-34 ภาพเอกซเรย์ท่า Caldwell method ที่ไม่ผ่านการประเมินคุณภาพ 73
รูปที่ 2-35 ขั้นตอนการจัดท่าถ่ายภาพเอกซเรย์ท่า PNS Waters open-mouth method 74
รูปที่ 2-36 ภาพเอกซเรย์ท่า PNS series ที่ผ่านการประเมินคุณภาพ 75
รูปที่ 2-37 การจัดท่าถ่ายภาพเอกซเรย์บริเวณกะโหลกศีรษะและโพรงอากาศข้างจมูก 8 ท่า 76

บทที่ 3 การถ่ายภาพเอกซเรย์ทรวงอก

รูปที่ 3-1 ลักษณะทางกายวิภาคของทรวงอก 82
รูปที่ 3-2 กระดูกส่วนอก (bony thorax) 82
รูปที่ 3-3 กระดูกสันอก กระดูกไหปลาร้า และกระดูกสะบัก 83
รูปที่ 3-4 กระดูกซี่โครงคู่ที่ 1 ถึง 12 และกระดูกสันหลังส่วนอก 84
รูปที่ 3-5 หลอดลม (trachea) และแขนงหลอดลม (bronchi) 84
รูปที่ 3-6 ปอดและกลีบปอด (lung lobes) ข้างซ้ายและข้างขวา 85
รูปที่ 3-7 ยอดปอด (apex) ชายปอด (base) และ costophrenic angle 86
รูปที่ 3-8 บริเวณ hilum ของปอดข้างขวา 87
รูปที่ 3-9 Mediastinum 87
รูปที่ 3-10 หัวใจและหลอดเลือดใหญ่ (Heart and great vessels) 88
รูปที่ 3-11 ตำแหน่งของ vertebra prominens และกระดูกสันหลังส่วนอกชิ้นที่ 7 90
รูปที่ 3-12 ตำแหน่งของ jugular notch, xiphoid tip และ inferior costal margin 90
รูปที่ 3-13 ขนาดและรูปร่างของทรวงอก ขณะที่มีการหายใจเข้าและหายใจออก 91
รูปที่ 3-14 ลักษณะของ body habitus และภาพเอกซเรย์ทรวงอกที่ได้ 92
รูปที่ 3-15 การจัดหลอดเอกซเรย์สำหรับการถ่ายภาพเอกซเรย์ทรวงอกที่ระยะ SID 72 นิ้ว 95
รูปที่ 3-16 ขั้นตอนการจัดท่าถ่ายภาพเอกซเรย์ทรวงอก ท่า PA projection 95

รูปที่ 3-17 ขอบเขตลำรังสีในการถ่ายภาพเอกซเรย์ทรวงอก ท่า PA projection 96
รูปที่ 3-18 ภาพเอกซเรย์ทรวงอกท่า PA Projection ที่ผ่านการประเมินคุณภาพ 97
รูปที่ 3-19 ภาพเอกซเรย์ทรวงอกท่า PA projection ที่ไม่ผ่านการประเมินคุณภาพ 97
รูปที่ 3-20 ขั้นตอนการจัดท่าถ่ายภาพเอกซเรย์ทรวงอกท่า left lateral projection 98
รูปที่ 3-21 ภาพเอกซเรย์ทรวงอกท่า left lateral projection ที่ผ่านการประเมินคุณภาพ 100
รูปที่ 3-22 ภาพเอกซเรย์ทรวงอกท่า left lateral projection ที่ไม่ผ่านการประเมินคุณภาพ 100
รูปที่ 3-23 ขั้นตอนการจัดท่าถ่ายภาพเอกซเรย์ทรวงอกท่า right lateral projection 101
รูปที่ 3-24 ภาพเอกซเรย์ทรวงอกท่า right lateral projection ที่ผ่านการประเมินคุณภาพ 102
รูปที่ 3-25 ภาพเอกซเรย์ทรวงอกท่า right lateral projection ที่ไม่ผ่านการประเมินคุณภาพ 103
รูปที่ 3-26 ขั้นตอนการจัดท่าถ่ายภาพเอกซเรย์ทรวงอกท่า lordotic position 104
รูปที่ 3-27 ภาพเอกซเรย์ทรวงอกท่า lordotic ที่ผ่านการประเมินคุณภาพ 105
รูปที่ 3-28 ภาพเอกซเรย์ทรวงอกท่า lordotic ที่ไม่ผ่านการประเมินคุณภาพ 105
รูปที่ 3-29 ขั้นตอนการจัดท่าถ่ายภาพเอกซเรย์ทรวงอก ท่า right lateral decubitus position: AP projection 107
รูปที่ 3-30 ภาพเอกซเรย์ทรวงอกท่า right lateral decubitus position: AP projection ที่ผ่านการประเมินคุณภาพ 108
รูปที่ 3-31 การจัดท่าถ่ายภาพเอกซเรย์ทรวงอกท่า left lateral decubitus position: PA projection 109
รูปที่ 3-32 ภาพเอกซเรย์ทรวงอกท่า left lateral decubitus position: PA projection ที่ผ่านการประเมินคุณภาพ 110
รูปที่ 3-33 ภาพเอกซเรย์ทรวงอกท่า right lateral decubitus ที่ไม่ผ่านการประเมินคุณภาพ 110
รูปที่ 3-34 ขั้นตอนการจัดท่าถ่ายภาพเอกซเรย์ทรวงอกท่า AP projection: semi-erect position 111
รูปที่ 3-35 ภาพเอกซเรย์ทรวงอกท่า AP projection ที่ผ่านการประเมินคุณภาพ 112
รูปที่ 3-36 ภาพเอกซเรย์ทรวงอกท่า AP projection ที่ไม่ผ่านการประเมินคุณภาพ 113

บทที่ 4 การถ่ายภาพเอกซเรย์กระดูกส่วนอก

รูปที่ 4-1	กระดูกสันอก (sternum) เชื่อมต่อกับกระดูกซี่โครงอ่อนและกระดูกไหปลาร้า	120
รูปที่ 4-2	กระดูกสันหลังส่วนอก (thoracic vertebrae) จำนวน 12 ชิ้น (T1-T12)	121
รูปที่ 4-3	กระดูกซี่โครง 12 คู่ (ribs 1-12)	122
รูปที่ 4-4	Floating ribs (กระดูกซี่โครงคู่ที่ 11 และ 12) เมื่อมองจากทางด้านหลัง	122
รูปที่ 4-5	ข้อต่อ (joint) ต่างๆ บริเวณกระดูกส่วนอกด้านหน้า	123
รูปที่ 4-6	ข้อต่อระหว่างกระดูกสันหลังส่วนอกและกระดูกซี่โครง	124
รูปที่ 4-7	ตำแหน่ง sternal angle เมื่อมองจากด้านข้าง	125
รูปที่ 4-8	จุดสังเกตบนพื้นผิวบริเวณช่องอกเมื่อมองจากด้านหน้า	125
รูปที่ 4-9	จุดสังเกตบนพื้นผิวบริเวณช่องอกเมื่อมองจากด้านหลัง	126
รูปที่ 4-10	แสดงวิธีการหาตำแหน่ง T7	126
รูปที่ 4-11	นักรังสีเทคนิคสอนวิธีการหายใจให้แก่ผู้ป่วยก่อนทำการถ่ายภาพเอกซเรย์	127
รูปที่ 4-12	การจัดท่าถ่ายภาพเอกซเรย์ท่า sternum PA projection: RAO position	129
รูปที่ 4-13	เปรียบเทียบการจัดท่าผู้ป่วยในท่า sternum PA projection และท่า sternum PA projection: RAO position	130
รูปที่ 4-14	ภาพเอกซเรย์ท่า sternum PA projection: RAO position ที่ผ่านการประเมินคุณภาพ	131
รูปที่ 4-15	ภาพเอกซเรย์ท่า sternum PA projection: RAO position ที่ไม่ผ่านการประเมินคุณภาพ	131
รูปที่ 4-16	การจัดท่าถ่ายภาพเอกซเรย์ท่า sternum lateral projection	132
รูปที่ 4-17	ภาพเอกซเรย์ท่า sternum lateral projection ที่ผ่านการประเมินคุณภาพ	133
รูปที่ 4-18	ภาพเอกซเรย์ท่า sternum lateral projection ที่ไม่ผ่านการประเมินคุณภาพ	134
รูปที่ 4-19	การจัดท่าถ่ายภาพเอกซเรย์ท่า SC joint PA projection	135
รูปที่ 4-20	ภาพเอกซเรย์ท่า SC joint PA projection ที่ผ่านการประเมินคุณภาพ	136
รูปที่ 4-21	ภาพเอกซเรย์ท่า SC joint PA projection ที่ไม่ผ่านการประเมินคุณภาพ	137
รูปที่ 4-22	การจัดท่าถ่ายภาพเอกซเรย์ท่า SC joint Zanca view	138
รูปที่ 4-23	ภาพเอกซเรย์ท่า SC joint Zanca view ที่ผ่านการประเมินคุณภาพ	139
รูปที่ 4-24	เปรียบเทียบภาพเอกซเรย์ SC joint ในท่า PA projection และ Zanca view	139
รูปที่ 4-25	ภาพเอกซเรย์ท่า SC joint Zanca view ที่ไม่ผ่านการประเมินคุณภาพ	140
รูปที่ 4-26	การจัดท่าถ่ายภาพเอกซเรย์ anterior axillary ribs ท่า PA oblique projection: RAO position	141
รูปที่ 4-27	ภาพเอกซเรย์ anterior axillary ribs ท่า PA oblique: RAO position ที่ผ่านการประเมินคุณภาพ	142
รูปที่ 4-28	ภาพเอกซเรย์ anterior axillary ribs ท่า PA oblique: RAO position ที่ไม่ผ่านการประเมินคุณภาพ	143
รูปที่ 4-29	การจัดท่าถ่ายภาพเอกซเรย์ anterior axillary ribs ท่า PA oblique projection: LAO position	144

รูปที่ 4-30 ภาพเอกซเรย์ anterior axillary ribs ท่า PA oblique projection: LAO position ที่ผ่านการประเมินคุณภาพ 145
รูปที่ 4-31 ภาพเอกซเรย์ anterior axillary ribs ท่า PA oblique projection: LAO position ที่ไม่ผ่านการประเมินคุณภาพ 146
รูปที่ 4-32 การจัดท่าถ่ายภาพเอกซเรย์ posterior axillary ribs ท่า AP oblique projection: RPO position 147
รูปที่ 4-33 ภาพเอกซเรย์ posterior axillary ribs ท่า AP oblique projection: RPO position ที่ผ่านการประเมินคุณภาพ 148
รูปที่ 4-34 ภาพเอกซเรย์ posterior axillary ribs ท่า AP oblique projection: RPO position ที่ไม่ผ่านการประเมินคุณภาพ 149
รูปที่ 4-35 การจัดท่าถ่ายภาพเอกซเรย์ posterior axillary ribs ท่า AP oblique projection: LPO position 150
รูปที่ 4-36 ภาพเอกซเรย์ posterior axillary ribs ท่า AP oblique projection: LPO position ที่ผ่านการประเมินคุณภาพ 151
รูปที่ 4-37 ภาพเอกซเรย์ posterior axillary ribs ท่า AP oblique projection: LPO position ที่ไม่ผ่านการประเมินคุณภาพ 152
รูปที่ 4-38 ภาพเอกซเรย์กระดูกซี่โครงที่ติด marker เพื่อระบุตำแหน่งรอยโรค 153

บทที่ 5 การถ่ายภาพเอกซเรย์กระดูกสันหลัง

รูปที่ 5-1 กระดูกสันหลังส่วนคอ posterior oblique view และ anterior view 160
รูปที่ 5-2 กระดูกสันหลังส่วนคอชิ้นที่ 1 (atlas) และกระดูกสันหลังส่วนคอชิ้นที่ 2 (axis) 160
รูปที่ 5-3 ลักษณะกายวิภาคของกระดูกสันหลังส่วนคอชิ้นที่ 3 ถึง 7 และตำแหน่งของ intervertebral foramina 161
รูปที่ 5-4 กระดูกสันหลังส่วนคอในท่า posterior oblique position ข้างขวาและข้างซ้าย 162
รูปที่ 5-5 ภาพทางด้านข้างของกระดูกสันหลังส่วนคอ 162
รูปที่ 5-6 กายวิภาคศาสตร์พื้นผิวของคอทางด้านหน้า ด้านหลัง และอวัยวะภายในที่สัมพันธ์กัน 163
รูปที่ 5-7 กระดูกสันหลังส่วนอกและลักษณะทางกายวิภาคของกระดูกสันหลังส่วนอก 164
รูปที่ 5-8 Costovertebral joint และ costotransverse joint 164
รูปที่ 5-9 Body ของกระดูกสันหลังส่วนอกที่มี full facet และ demifacets 164
รูปที่ 5-10 กายวิภาคศาสตร์พื้นผิวของกระดูกสันหลังส่วนอก 165
รูปที่ 5-11 กระดูกสันหลังส่วนเอวและลักษณะทางกายวิภาคของกระดูกสันหลังส่วนเอว 166
รูปที่ 5-12 กระดูกสันหลังส่วนเอวในท่า right anterior oblique และท่า right posterior oblique 167
รูปที่ 5-13 ลักษณะทางกายวิภาคของ sacrum และ coccyx 168
รูปที่ 5-14 ภาพเอกซเรย์ T-L spine ที่ได้จากการใช้และไม่ใช้เทคนิคการหายใจออกแล้วกลั้นใจนิ่ง 170
รูปที่ 5-15 การจัดท่าถ่ายภาพเอกซเรย์ C-spine ท่า AP axial projection 171

รูปที่ 5-16 ภาพเอกซเรย์ C-spine ท่า AP axial projection ที่ผ่านการประเมินคุณภาพ 172
รูปที่ 5-17 ภาพเอกซเรย์ในท่า C-spine ท่า AP axial projection ที่ไม่ผ่านการประเมินคุณภาพ 173
รูปที่ 5-18 การจัดท่าถ่ายภาพเอกซเรย์ C-spine ท่า lateral projection 174
รูปที่ 5-19 ภาพเอกซเรย์ C-spine ท่า lateral projection ที่ผ่านการประเมินคุณภาพ 175
รูปที่ 5-20 ภาพเอกซเรย์ C-spine ท่า lateral projection ที่ไม่ผ่านการประเมินคุณภาพ 175
รูปที่ 5-21 การจัดท่าถ่ายภาพเอกซเรย์ C-spine ท่า right lateral projection: hyperflexion position 176
รูปที่ 5-22 ภาพเอกซเรย์ C-spine ท่า right lateral projection:hyperflexion position ที่ผ่านการประเมินคุณภาพ 177
รูปที่ 5-23 การจัดท่าถ่ายภาพเอกซเรย์ C-spine ท่า right lateral projection: hyperextension position 178
รูปที่ 5-24 ภาพเอกซเรย์ C-spine ท่า right lateral projection: hyperextension position ที่ผ่านการประเมินคุณภาพ 179
รูปที่ 5-25 การจัดท่าถ่ายภาพเอกซเรย์ C-spine ท่า RPO projection 180
รูปที่ 5-26 ภาพเอกซเรย์ C-spine ท่า RPO projection ที่ผ่านการประเมินคุณภาพ 181
รูปที่ 5-27 การจัดท่าถ่ายภาพเอกซเรย์ C-spine ท่า LPO projection 182
รูปที่ 5-28 ภาพเอกซเรย์ C-spine ท่า LPO projection ที่ผ่านการประเมินคุณภาพ 183
รูปที่ 5-29 ภาพเอกซเรย์ C-spine ท่า RPO projection และ LPO projection ที่ไม่ผ่านการประเมินคุณภาพ 184
รูปที่ 5-30 การจัดท่าถ่ายภาพเอกซเรย์ C-spine ท่า cross-table lateral projection 185
รูปที่ 5-31 ภาพเอกซเรย์ C-spine ท่า cross-table lateral projection ที่ผ่านการประเมินคุณภาพ 186
รูปที่ 5-32 การจัดท่าถ่ายภาพเอกซเรย์ C-spine ท่า AP open-mouth projection 187
รูปที่ 5-33 ภาพเอกซเรย์ C-spine ท่า AP open-mouth projection ที่ผ่านการประเมินคุณภาพ 188
รูปที่ 5-34 การจัดท่าถ่ายภาพเอกซเรย์ T-spine ท่า AP projection 189
รูปที่ 5-35 ภาพเอกซเรย์ T-spine ท่า AP projection ที่ผ่านการประเมินคุณภาพ 190
รูปที่ 5-36 จัดท่าถ่ายภาพเอกซเรย์ T-spine ท่า lateral projection 191
รูปที่ 5-37 ภาพเอกซเรย์ T-spine ท่า lateral projection ที่ผ่านการประเมินคุณภาพ 191
รูปที่ 5-38 การจัดท่าถ่ายภาพเอกซเรย์ T-L spine ท่า AP projection 192
รูปที่ 5-39 ภาพเอกซเรย์ T-L Spine ท่า AP Projection ที่ผ่านการประเมินคุณภาพ 193
รูปที่ 5-40 ภาพเอกซเรย์ T-L Spine ท่า AP Projection ที่ไม่ผ่านการประเมินคุณภาพ 194
รูปที่ 5-41 การจัดท่าถ่ายภาพเอกซเรย์ T-L spine ท่า lateral projection 195
รูปที่ 5-42 ภาพเอกซเรย์ T-L spine ท่า lateral projection ที่ผ่านการประเมินคุณภาพ 196
รูปที่ 5-43 ภาพเอกซเรย์ T-L spine ท่า lateral projection ที่ไม่ผ่านการประเมินคุณภาพ 196
รูปที่ 5-44 การจัดท่าถ่ายภาพเอกซเรย์ L-S spine ท่า AP projection 197
รูปที่ 5-45 ภาพเอกซเรย์ L-S spine ท่า AP projection ที่ผ่านการประเมินคุณภาพ 198

รูปที่ 5-46 ภาพเอกซเรย์ L-S spine ท่า AP projection ที่ไม่ผ่านการประเมินคุณภาพ 199
รูปที่ 5-47 การจัดท่าถ่ายภาพเอกซเรย์ L-S spine ท่า lateral projection 200
รูปที่ 5-48 ภาพเอกซเรย์ L-S spine ท่า lateral projection ที่ผ่านการประเมินคุณภาพ 200
รูปที่ 5-49 ภาพเอกซเรย์ L-S spine ท่า lateral projection ที่ไม่ผ่านการประเมินคุณภาพ ตัวอย่างที่ 1 201
รูปที่ 5-50 ภาพเอกซเรย์ L-S spine ท่า lateral projection ที่ไม่ผ่านการประเมินคุณภาพ ตัวอย่างที่ 2 201
รูปที่ 5-51 การจัดท่าถ่ายภาพเอกซเรย์ L-S spine ท่า lateral projection: hyperflexion position 202
รูปที่ 5-52 ภาพเอกซเรย์ L-S spine ท่า lateral projection: hyperflexion position ที่ผ่านการประเมินคุณภาพ 203
รูปที่ 5-53 ภาพเอกซเรย์ L-S spine ท่า lateral projection: hyperflexion position ที่ไม่ผ่านการประเมินคุณภาพ 204
รูปที่ 5-54 การจัดท่าถ่ายภาพเอกซเรย์ L-S spine ท่า lateral projection: hyperextension position 205
รูปที่ 5-55 ภาพเอกซเรย์ L-S spine ท่า lateral projection: hyperextension position ที่ผ่านการประเมินคุณภาพ 206
รูปที่ 5-56 ภาพเอกซเรย์ L-S spine ท่า lateral projection: hyperextension position ที่ไม่ผ่านการประเมินคุณภาพ 206
รูปที่ 5-57 การจัดท่าถ่ายภาพเอกซเรย์ L-S spine ท่า RPO position 208
รูปที่ 5-58 ภาพเอกซเรย์ L-S spine ท่า RPO position ที่ผ่านการประเมินคุณภาพ 209
รูปที่ 5-59 ภาพเอกซเรย์ L-S spine ท่า RPO position ที่ไม่ผ่านการประเมินคุณภาพ 209
รูปที่ 5-60 การจัดท่าถ่ายภาพเอกซเรย์ L-S spine ท่า LPO position 211
รูปที่ 5-61 ภาพเอกซเรย์ L-S spine ท่า LPO position ที่ผ่านการประเมินคุณภาพ 211
รูปที่ 5-62 ภาพเอกซเรย์ L-S spine ท่า LPO position ที่ไม่ผ่านการประเมินคุณภาพ 212

บทที่ 6 การถ่ายภาพเอกซเรย์ช่องท้อง

รูปที่ 6-1 Abdominal quadrants 220
รูปที่ 6-2 Abdominal muscles สำคัญที่ปรากฏในภาพเอกซเรย์ 221
รูปที่ 6-3 ระบบย่อยอาหาร (digestive system) 222
รูปที่ 6-4 Gastrointestinal tracts และ accessory digestive organs 223
รูปที่ 6-5 Urinary system หรือ KUB system 226
รูปที่ 6-6 แสดง ureteropelvic junction (UPJ) และ ureterovesicle junction (UVJ) 227
รูปที่ 6-7 Abdominal quadrants และ อวัยวะต่างๆ ในช่องท้อง 228
รูปที่ 6-8 จุดสังเกตบนพื้นผิวบริเวณช่องท้องและอุ้งเชิงกราน 229
รูปที่ 6-9 ตำแหน่งของไต เมื่อมองจากด้านหลัง 230
รูปที่ 6-10 การจัดท่าถ่ายภาพเอกซเรย์ท่า abdomen/KUB AP projection: supine position 232

รูปที่ 6-11 ภาพเอกซเรย์ท่า abdomen/KUB AP projection: supine position ที่ผ่านการประเมินคุณภาพ 234
รูปที่ 6-12 ภาพเอกซเรย์ abdomen/KUB AP projection: supine position ที่ไม่ผ่านการประเมินคุณภาพ 235
รูปที่ 6-13 การจัดท่าถ่ายภาพเอกซเรย์ท่า abdomen AP projection: upright position 236
รูปที่ 6-14 ภาพเอกซเรย์ abdomen AP projection: upright position ที่ผ่านการประเมินคุณภาพ 237
รูปที่ 6-15 ภาพเอกซเรย์ abdomen AP projection: upright position ที่ไม่ผ่านการประเมินคุณภาพ 238
รูปที่ 6-16 ภาพเอกซเรย์ abdomen AP projection: supine และ upright positions ตัวอย่างที่ 1 239
รูปที่ 6-17 ภาพเอกซเรย์ abdomen AP projection: supine และ upright positions ตัวอย่างที่ 2 239
รูปที่ 6-18 ภาพเอกซเรย์ abdomen AP projection: supine และ upright positions 240
รูปที่ 6-19 การจัดท่าถ่ายภาพเอกซเรย์ท่า abdomen left lateral projection: upright position 241
รูปที่ 6-20 การจัดท่าถ่ายภาพเอกซเรย์ท่า abdomen right lateral projection: upright position 241
รูปที่ 6-21 ภาพเอกซเรย์ abdomen left และ right lateral projections ที่ผ่านการประเมินคุณภาพ 242
รูปที่ 6-22 ภาพเอกซเรย์ abdomen lateral projections ที่ไม่ผ่านการประเมินคุณภาพ 243
รูปที่ 6-23 ภาพเอกซเรย์ท่า abdomen AP และ right lateral projections เพื่อเปรียบเทียบตำแหน่งพยาธิสภาพในช่องท้อง 243
รูปที่ 6-24 Portable grid ที่ใช้ในการถ่ายภาพเอกซเรย์ช่องท้องท่า abdomen lateral decubitus position 244
รูปที่ 6-25 การจัดท่าถ่ายภาพเอกซเรย์ท่า abdomen left lateral decubitus position 245
รูปที่ 6-26 ภาพเอกซเรย์ abdomen left lateral decubitus position ที่ผ่านการประเมินคุณภาพ 246
รูปที่ 6-27 การจัดท่าถ่ายภาพเอกซเรย์ท่า abdomen dorsal lateral decubitus positions 247
รูปที่ 6-28 ภาพเอกซเรย์ abdomen left dorsal decubitus position ที่ผ่านการประเมินคุณภาพ 248
รูปที่ 6-29 การจัดท่า acute abdomen series 249
รูปที่ 6-30 ภาพเอกซเรย์ acute abdomen series ตัวอย่างที่ 1 250
รูปที่ 6-31 ภาพเอกซเรย์ acute abdomen series ตัวอย่างที่ 2 250
รูปที่ 6-32 ภาพเอกซเรย์ acute abdomen series ตัวอย่างที่ 3 251
รูปที่ 6-33 ภาพเอกซเรย์ acute abdomen series ตัวอย่างที่ 4 251
รูปที่ 6-34 ภาพเอกซเรย์ acute abdomen series ตัวอย่างที่ 5 252
รูปที่ 6-35 ภาพเอกซเรย์ acute abdomen series ตัวอย่างที่ 6 252
รูปที่ 6-36 ภาพเอกซเรย์ acute abdomen series ตัวอย่างที่ 7 253
รูปที่ 6-37 ภาพเอกซเรย์ acute abdomen series (แบบวางฟิล์มแนวขวางลำตัวผู้ป่วย) 254
รูปที่ 6-38 การจัดท่าถ่ายภาพเอกซเรย์ KUB AP oblique projection: RPO positions 255
รูปที่ 6-39 การจัดท่าถ่ายภาพเอกซเรย์ KUB AP oblique projection: LPO positions 256
รูปที่ 6-40 ภาพเอกซเรย์ KUB ท่า RPO และ LPO positions ที่ผ่านการประเมินคุณภาพ 257

รูปที่ 6-41 ภาพเอกซเรย์ KUB ท่า RPO และ LPO positions ที่ไม่ผ่านการประเมินคุณภาพ 257
รูปที่ 6-42 การจัดท่าถ่ายภาพเอกซเรย์ท่า abdomen AP projection: supine position (spot kidney) 259
รูปที่ 6-43 ภาพเอกซเรย์ abdomen AP projection: supine position (spot kidney) 259
รูปที่ 6-44 การจัดท่าถ่ายภาพเอกซเรย์ท่า urinary bladder AP projection: supine position 260
รูปที่ 6-45 ภาพเอกซเรย์ urinary bladder AP projection: supine position ที่ผ่านการประเมินคุณภาพ 261
รูปที่ 6-46 ภาพเอกซเรย์ urinary bladder AP projection: supine position ที่ไม่ผ่านการประเมินคุณภาพ 261

บทที่ 7 การถ่ายภาพเอกซเรย์อุ้งเชิงกรานและข้อสะโพก

รูปที่ 7-1 ลักษณะทางกายวิภาคศาสตร์ของอุ้งเชิงกราน กระดูกสะโพก และข้อสะโพก 268
รูปที่ 7-2 ลักษณะทางกายวิภาคของกระดูกสะโพกและข้อสะโพกเมื่อมองจากด้านข้าง 268
รูปที่ 7-3 ช่องเปิดทางด้านบน (inlet) ด้านล่าง (outlet) ของ pelvic cavity และระนาบเมื่อมองทางด้านข้าง 269
รูปที่ 7-4 การระบุตำแหน่งของข้อสะโพกโดยสร้างเส้นสมมุติ 270
รูปที่ 7-5 การหมุนขาและเท้าเข้าด้านใน 15-20 องศาและภาพเอกซเรย์ที่ได้ 270
รูปที่ 7-6 การหมุนขาและเท้าออกด้านนอก และภาพเอกซเรย์ที่ได้ 271
รูปที่ 7-7 เท้าอยู่ในท่า anatomic position และภาพเอกซเรย์ที่ได้ 271
รูปที่ 7-8 การจัดท่าถ่ายภาพเอกซเรย์อุ้งเชิงกรานท่า AP projection 273
รูปที่ 7-9 ภาพเอกซเรย์อุ้งเชิงกรานท่า AP projection ที่ผ่านการประเมินคุณภาพ 274
รูปที่ 7-10 ภาพเอกซเรย์ inferior ramus ของกระดูก pubis ข้างขวา มีรอยแตกหัก 274
รูปที่ 7-11 ภาพเอกซเรย์อุ้งเชิงกรานท่า AP projection ที่ไม่ผ่านการประเมินคุณภาพ 274
รูปที่ 7-12 การจัดท่าถ่ายภาพเอกซเรย์อุ้งเชิงกรานท่า inlet 276
รูปที่ 7-13 ภาพเอกซเรย์อุ้งเชิงกรานท่า inlet ที่ผ่านการประเมินคุณภาพ 276
รูปที่ 7-14 การจัดท่าถ่ายภาพเอกซเรย์อุ้งเชิงกรานท่า outlet 278
รูปที่ 7-15 ภาพเอกซเรย์อุ้งเชิงกรานท่า outlet ที่ผ่านการประเมินคุณภาพ 278
รูปที่ 7-16 การจัดท่าถ่ายภาพเอกซเรย์ pelvis-acetabulum ท่า internal oblique projection 280
รูปที่ 7-17 ภาพเอกซเรย์ pelvis-acetabulum ท่า internal oblique projection ที่ผ่านการประเมินคุณภาพ 280
รูปที่ 7-18 ภาพเอกซเรย์ที่แสดงการแตกหักของ posterior rim ของ acetabulum 281
รูปที่ 7-19 การจัดท่าถ่ายภาพเอกซเรย์ pelvis-acetabulum ท่า external oblique projection 282
รูปที่ 7-20 ภาพเอกซเรย์ pelvis-acetabulum ท่า external oblique projection ที่ผ่านการประเมินคุณภาพ 283
รูปที่ 7-21 ภาพเอกซเรย์ท่า internal oblique projection และ external oblique projection 283

รูปที่ 7-22 ภาพเอกซเรย์ pelvis-acetabulum ท่า external oblique projection ที่ผ่านการประเมินคุณภาพ 284
รูปที่ 7-23 การจัดท่าถ่ายภาพเอกซเรย์ both pelvis-acetabulum ท่า right posterior oblique 285
รูปที่ 7-24 ภาพเอกซเรย์ both pelvis-acetabulum ท่า right posterior oblique projection ที่ผ่านการประเมินคุณภาพ 286
รูปที่ 7-25 ภาพเอกซเรย์ both pelvis-acetabulum ท่า left posterior oblique projection ที่ผ่านการประเมินคุณภาพ 286
รูปที่ 7-26 ภาพเอกซเรย์ both pelvis-acetabulum ที่ไม่ผ่านการประเมินคุณภาพ 286
รูปที่ 7-27 การจัดท่าถ่ายภาพเอกซเรย์ข้อสะโพกสองข้างท่า AP projection 287
รูปที่ 7-28 ภาพเอกซเรย์ข้อสะโพกสองข้างท่า AP projection ที่ผ่านการประเมินคุณภาพ 288
รูปที่ 7-29 ภาพเอกซเรย์ข้อสะโพกสองข้างท่า AP projection ที่ไม่ผ่านการประเมินคุณภาพ 289
รูปที่ 7-30 การจัดท่าถ่ายภาพเอกซเรย์ข้อสะโพกสองข้างท่า frog-leg projection 290
รูปที่ 7-31 ภาพเอกซเรย์ข้อสะโพกสองข้างท่า frog-leg projection ที่ผ่านการประเมินคุณภาพ 291
รูปที่ 7-32 การจัดท่าถ่ายภาพเอกซเรย์ข้อสะโพกข้างเดียวท่า AP projection 292
รูปที่ 7-33 ภาพเอกซเรย์ข้อสะโพกข้างซ้ายท่า AP projection ที่ผ่านการประเมินคุณภาพ 293
รูปที่ 7-34 การจัดท่าถ่ายภาพเอกซเรย์ข้อสะโพกเดียวท่า lateral projection 294
รูปที่ 7-35 ภาพเอกซเรย์ข้อสะโพกข้างขวาท่า lateral projection ที่ผ่านการประเมินคุณภาพ 295
รูปที่ 7-36 การจัดท่าถ่ายภาพเอกซเรย์ข้อสะโพกข้างเดียวท่า cross-table lateral projection 296
รูปที่ 7-37 ภาพเอกซเรย์ข้อสะโพกข้างซ้ายท่า cross-table lateral ที่ผ่านการประเมินคุณภาพ 297

สารบัญตาราง

ตารางที่ 2-1 สรุปค่า exposure techniques และ parameters ที่ใช้ในการถ่ายภาพเอกซเรย์กะโหลกศีรษะและโพรงอากาศข้างจมูก 77

ตารางที่ 3-1 สรุปค่า exposure techniques และ parameters ที่ใช้ในการถ่ายภาพเอกซเรย์ทรวงอก 113

ตารางที่ 4-1 สรุปค่า exposure techniques และ parameters ที่ใช้ในการถ่ายภาพเอกซเรย์กระดูกส่วนอก 153

ตารางที่ 5-1 กายวิภาคศาสตร์พื้นผิวของกระดูกสันหลังส่วนคอ 163

ตารางที่ 5-2 กายวิภาคศาสตร์พื้นผิวของกระดูกสันหลังส่วนอก 165

ตารางที่ 5-3 สรุปค่า exposure techniques และ parameters ที่ใช้ในการถ่ายภาพเอกซเรย์กระดูกสันหลัง 213

ตารางที่ 6-1 อวัยวะต่างๆ ภายในช่องท้องแต่ละ quadrant 228

ตารางที่ 6-2 สรุปค่า exposure techniques และ parameters ที่ใช้ในการถ่ายภาพเอกซเรย์ช่องท้อง 262

ตารางที่ 7-1 สรุปค่า exposure techniques และ parameters ที่ใช้ในการถ่ายภาพเอกซเรย์อุ้งเชิงกรานและข้อสะโพก 298

1

พื้นฐานการถ่ายภาพเอกซเรย์

(Principle of Radiography)

นายอิษฏ์ สุบินมงคล
ผู้ช่วยศาสตราจารย์ ดร.วรนุช เอี่ยมปา
ผู้ช่วยศาสตราจารย์ ดร.ไขแสง ชูแสงสุนทร

บทที่ 1
พื้นฐานการถ่ายภาพเอกซเรย์
(Principle of Radiography)

อิษฎ์ สุบินมงคล วรนุช เอี่ยมปา และไขแสง ชูแสงสุนทร

- คำศัพท์ที่เกี่ยวข้องกับการจัดท่าผู้ป่วย
- คำย่อทางการแพทย์
- การประเมินใบส่งตรวจเอกซเรย์
- การใช้ marker ระบุตำแหน่งบนภาพเอกซเรย์
- หลักการเตรียมตัวก่อนถ่ายภาพเอกซเรย์และเตรียมตัวผู้ป่วย
- เทคนิคการให้ปริมาณรังสีเพื่อถ่ายภาพเอกซเรย์

บทนี้จะกล่าวถึงความหมายของคำศัพท์เกี่ยวกับการจัดท่าผู้ป่วย (positioning terminology) ที่ผู้อ่านจำเป็นต้องทราบ เพื่อใช้เป็นพื้นฐานในการเรียนรู้เรื่องการจัดท่าผู้ป่วยเพื่อถ่ายภาพเอกซเรย์ส่วนต่างๆ ในบทต่อไป รวมทั้งได้เรียนรู้เกี่ยวกับคำย่อทางการแพทย์ (abbreviation) ที่ใช้ในการตรวจทางรังสี เนื่องจากนักรังสีเทคนิคเป็นวิชาชีพที่ต้องทำงานร่วมกับสหวิชาชีพ ได้แก่ แพทย์ รังสีแพทย์ พยาบาล เทคนิคการแพทย์ เป็นต้น การใช้คำย่อทางการแพทย์จะช่วยให้การสื่อสารระหว่างบุคคลกระชับ ชัดเจน และถูกต้อง ดังนั้น การใช้คำย่อทางการแพทย์จึงต้องเป็นคำที่เป็นที่ยอมรับเมื่อพูดหรือเขียนเพื่อสื่อสารซึ่งกันและกัน โดยทุกคน ทุกสาขาวิชาชีพ จะต้องเข้าใจตรงกันทั้งหมด

ผู้อ่านจะได้เรียนรู้เกี่ยวกับวิธีการประเมินใบส่งตรวจเอกซเรย์ (X-ray request form) ซึ่งเป็นทักษะสำคัญที่นักรังสีเทคนิคทุกคนควรฝึกฝนจนมีความชำนาญ นักรังสีเทคนิคจึงต้องมีความเข้าใจและสามารถประเมินข้อมูลที่แพทย์ระบุในการส่งตรวจเอกซเรย์เพื่อให้สามารถเลือกใช้เทคนิคการตรวจที่เหมาะสมได้ อีกทั้งสามารถบริหารจัดการผู้ป่วยได้อย่างเหมาะสม และสามารถส่งต่อข้อมูลระหว่างหน่วยงานภายในและภายนอกโรงพยาบาลได้อย่างมีประสิทธิภาพ นอกจากนั้น ผู้อ่านจะได้เรียนรู้เกี่ยวกับการใช้ marker ระบุตำแหน่งบนภาพเอกซเรย์ ซึ่งเป็นวิธีสื่อสารระหว่างแพทย์และนักรังสีเทคนิค รวมทั้งได้เรียนรู้วิธีในการเตรียมตัวผู้ป่วย (patient preparation) ก่อนทำการถ่ายภาพเอกซเรย์อีกด้วย

ในหัวข้อสุดท้ายของบทนี้ จะอธิบายเกี่ยวกับเทคนิคการให้ปริมาณรังสีเพื่อถ่ายภาพเอกซเรย์ ซึ่งเป็นอีกปัจจัยสำคัญที่ช่วยให้ภาพเอกซเรย์มีคุณภาพเพียงพอต่อการวินิจฉัย ทั้งยังมีผลต่อปริมาณรังสีที่ผู้ป่วยจะได้รับจากการถ่ายภาพเอกซเรย์อีกด้วย ซึ่งนักรังสีเทคนิคทุกคนควรมีความรู้พื้นฐานส่วนนี้อย่างดีจึงจะสามารถนำไปประยุกต์ใช้ในการจัดท่าและถ่ายภาพเอกซเรย์ โดยความรู้พื้นฐานทุกหัวข้อที่ได้กล่าวถึงในบทนี้ จะถูกนำไปใช้อธิบายร่วมกับหลักการจัดท่าผู้ป่วยและการถ่ายภาพเอกซเรย์ในบทอื่นๆ ทั้งหมดในหนังสือเล่มนี้ต่อไป

1. คำศัพท์ที่เกี่ยวข้องกับการจัดท่าผู้ป่วย (Positioning terminology)

ก่อนที่จะได้เรียนรู้เกี่ยวกับวิธีการจัดท่าถ่ายภาพเอกซเรย์ ผู้อ่านจำเป็นต้องรู้จักคำศัพท์ต่างๆ ที่เกี่ยวข้องและใช้อ้างอิงอยู่เสมอเมื่อกล่าวถึงการจัดท่าผู้ป่วยเพื่อถ่ายภาพเอกซเรย์ เพื่อให้สามารถทำความเข้าใจเนื้อหาทั้งหมดในหนังสือเล่มนี้ได้ และผู้อ่านสามารถนำมาใช้สื่อสารระหว่างกันได้อย่างถูกต้อง

1.1) Body planes

- Sagittal plane คือ ระนาบแนวตั้งที่แบ่งร่างกายคนออกเป็นด้านซ้ายและด้านขวา (left-right) ดังรูปที่ 1-1A
- Coronal plane คือ ระนาบแนวตั้งที่แบ่งร่างกายคนออกเป็นด้านหน้าและด้านหลัง (anterior-posterior) ดังรูปที่ 1-1B
- Horizontal (axial) plane คือ ระนาบแนวนอนที่แบ่งร่างกายคนออกเป็นด้านบนและด้านล่าง (superior-inferior) (รูปที่ 1-1A)

1.2) Body surfaces และ body parts

- Posterior หรือ dorsal คือ ด้านหลัง (รูปที่ 1-1B)
- Anterior หรือ ventral คือ ด้านหน้า (รูปที่ 1-1B)
- Superior หรือ cephalad คือ ด้านบน (รูปที่ 1-1A และ 1-1B)
- Inferior หรือ caudad คือ ด้านล่าง (รูปที่ 1-1A และ 1-1B)

1.3) Common radiographic projections

จะใช้คำว่า “projection” เมื่อต้องการอธิบายทิศทางการเคลื่อนที่ของลำรังสีผ่านตัวผู้ป่วยจากทิศทางหนึ่งไปยังอีกทิศทางหนึ่ง ได้แก่

- Posteroanterior (PA) projection หมายถึง ลำรังสีเคลื่อนผ่านจากด้านหลัง (posterior) ทะลุไปยังด้านหน้า (anterior) ของผู้ป่วย (รูปที่ 1-2A)
- Anteroposterior (AP) projection หมายถึง ลำรังสีเคลื่อนผ่านจากด้านหน้า (anterior) ทะลุไปยังด้านหลัง (posterior) ของผู้ป่วย (รูปที่ 1-2B)

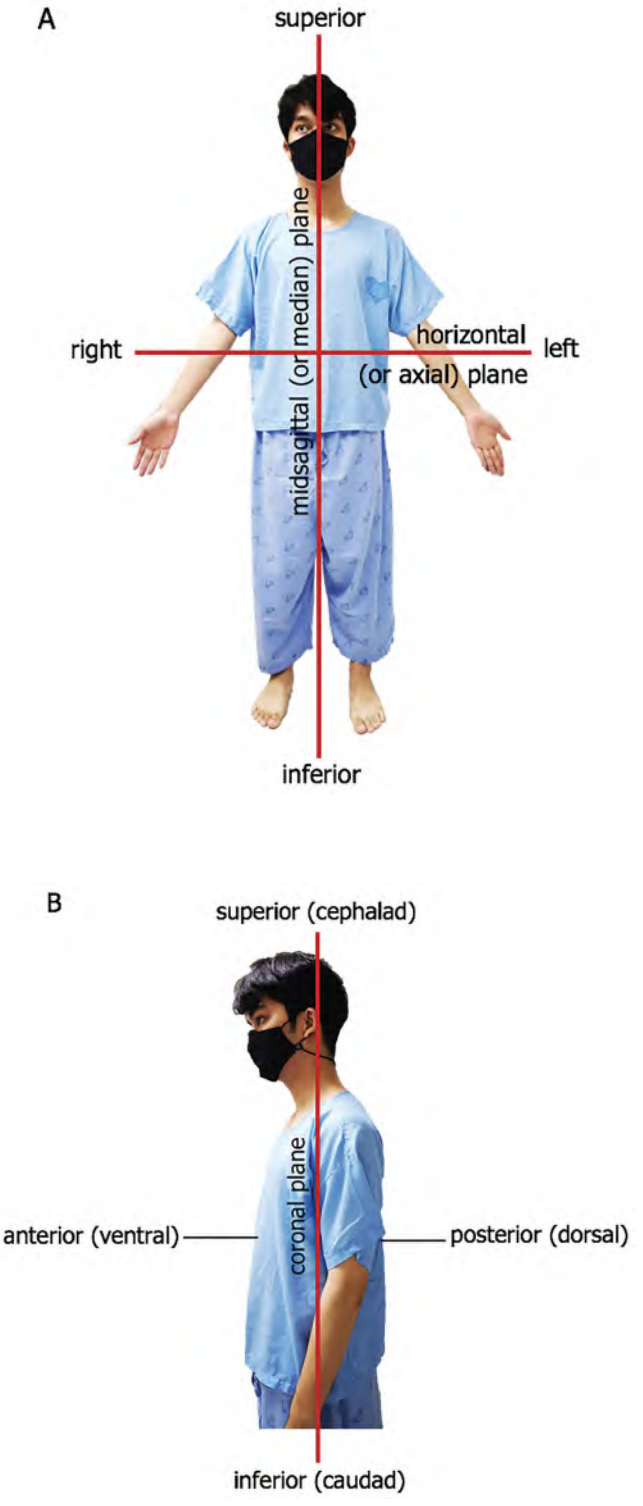

รูปที่ 1-1 แสดง anatomic position และ body planes:
เมื่อมองจากด้านหน้า (A) และมองจากด้านข้าง (B)
(ถ่ายภาพโดย ดร.ไขแสง ชูแสงสุนทร)

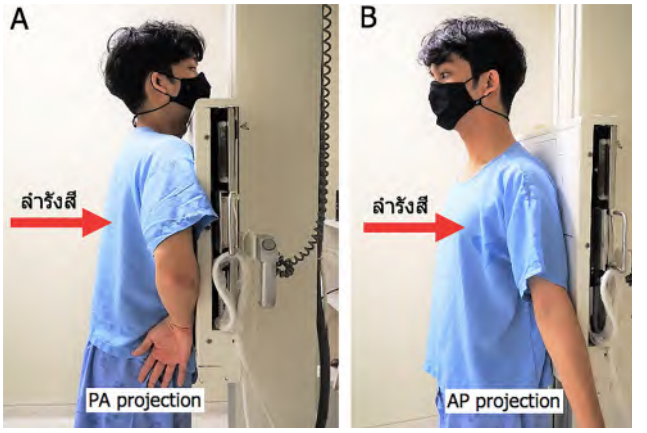

รูปที่ 1-2 Common projections: (A) Posteroanterior (PA) projection
และ (B) Anteroposterior (AP) projection
(ถ่ายภาพโดย ดร.ไขแสง ชูแสงสุนทร)

1.4) Body positions

จะใช้คำว่า “position” เมื่อต้องการอธิบายท่าทางของผู้ป่วย เพื่อให้เข้าใจและสื่อสารตรงกัน โดยก่อนจะเรียนรู้เรื่องการจัดท่าผู้ป่วย ผู้อ่านควรเข้าใจคำศัพท์ที่เกี่ยวข้องกับการบอกท่าทางของผู้ป่วยในการถ่ายภาพเอกซเรย์ ดังต่อไปนี้

1.4.1) General body positions

คำที่ใช้บอกท่าทางของผู้ป่วย (โดยไม่คำนึงถึงทิศทางของลำรังสี) ได้แก่

Supine คือ ท่านอนหงาย (รูปที่ 1-3A)
Prone คือ ท่านอนคว่ำ (รูปที่ 1-3B)
Erect คือ ท่ายืนหรือนั่ง (รูปที่ 1-3C)
Semi-erect คือ ท่ากึ่งนอนกึ่งนั่ง (รูปที่ 1-3D)

รูปที่ 1-3 General body positions: (A) supine position (B) prone position
(C) erect position และ (D) semi-erect position
(ถ่ายภาพโดย ดร.ไขแสง ชูแสงสุนทร)

Recumbent คือ ท่านอน โดยสามารถจัดท่านอนถ่ายภาพเอกซเรย์ได้หลายท่า ได้แก่

- Dorsal recumbent คือ ท่านอนหงาย (supine)
- Ventral recumbent คือ ท่านอนคว่ำ (prone)
- Lateral recumbent คือ ท่านอนตะแคงขวา (right lateral recumbent) หรือ นอนตะแคงซ้าย (left lateral recumbent)

1.4.2) Specific body positions

- Right และ left lateral positions คือ ท่าหันด้านข้างของร่างกายชิดตัวรับภาพ โดยจัดให้แนวระนาบ coronal plane ของผู้ป่วยตั้งฉากกับตัวรับภาพ
    - ด้านขวาชิดตัวรับภาพในท่า right lateral position (รูปที่ 1-4A)
    - ด้านซ้ายชิดตัวรับภาพในท่า left lateral position (รูปที่ 1-4B)
- หากพิจารณาจากทิศทางลำรังสี จะเรียกว่าเป็น right และ left lateral projections

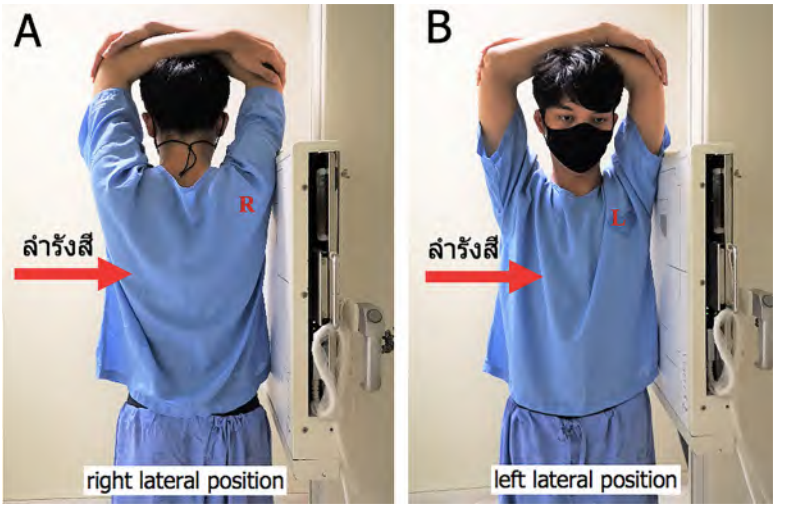

รูปที่ 1-4 Lateral positions (projections):
(A) right lateral position (projection) และ (B) left lateral position (projection)
(ถ่ายภาพโดย ดร.ไขแสง ชูแสงสุนทร)

- Right และ left anterior oblique (RAO และ LAO) positions คือ ท่าหันหน้าเข้าหาตัวรับภาพในแบบ PA projection และเอียงลำตัวทำมุมเฉียงกับตัวรับภาพ โดยให้
    - ด้านขวาหน้าชิดกับตัวรับภาพในท่า RAO position (รูปที่ 1-5A)
    - ด้านซ้ายหน้าชิดกับตัวรับภาพในท่า LAO position (รูปที่ 1-5B)

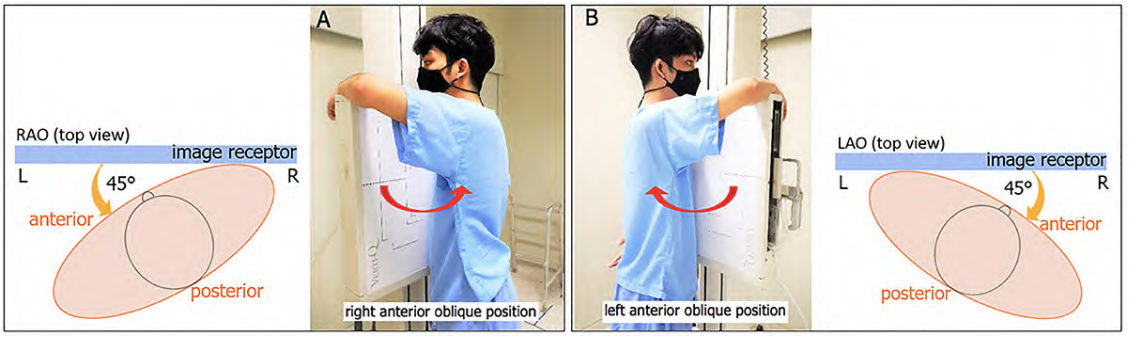

รูปที่ 1-5 Anterior oblique positions:
(A) right anterior oblique (RAO) position และ (B) left anterior oblique (LAO) position
(วาดภาพโดย ดร.วรนุช เอี่ยมปา ถ่ายภาพโดย ดร.ไขแสง ชูแสงสุนทร)

- Right และ left posterior oblique (LPO และ RPO) positions คือ ท่าหันหลังชิดตัวรับภาพในแบบ AP projection และเอียงลำตัวทำมุมเฉียงกับตัวรับภาพ โดยให้
  - ด้านขวาหลังชิดกับตัวรับภาพในท่า RPO position (รูปที่ 1-6A)
  - ด้านซ้ายหลังชิดกับตัวรับภาพในท่า LPO position (รูปที่ 1-6B)

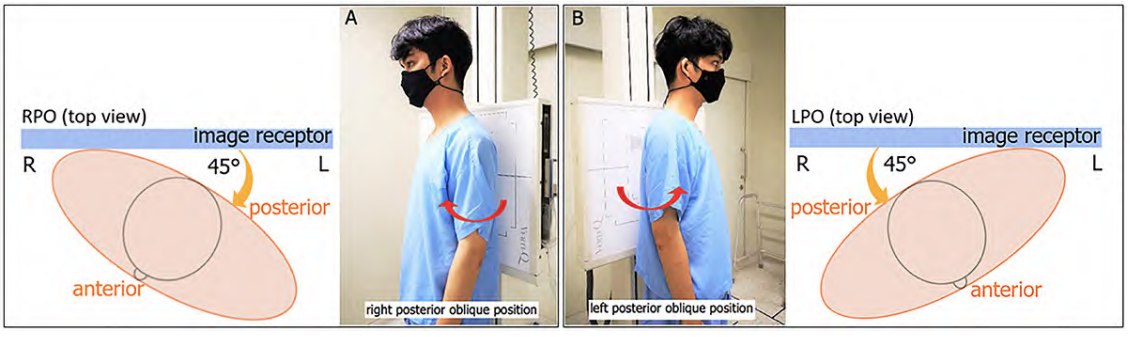

รูปที่ 1-6 Posterior oblique positions:
(A) right posterior oblique (RPO) position และ (B) left posterior oblique (LPO) position
(วาดภาพโดย ดร.วรนุช เอี่ยมปา ถ่ายภาพโดย ดร.ไขแสง ชูแสงสุนทร)

- Right และ left lateral decubitus position: AP หรือ PA projection คือ ท่านอนตะแคงข้าง โดยให้แนวระนาบ coronal plane ของร่างกายตั้งฉากกับพื้นเตียง โดยจัดให้
  - ด้านขวาชิดกับเตียง (right lateral position) แล้วให้ลำรังสีเข้าทางด้านหน้าไปถึงตัวรับภาพที่จัดไว้ด้านหลังส่วนที่ต้องการตรวจแบบ AP projection ในท่า right lateral decubitus position (รูปที่ 1-7A)



รูปที่ 1-7 Lateral decubitus positions:
(A) right lateral decubitus position และ (B) left lateral decubitus position
(ถ่ายภาพโดยนางสาววิศรุตา ม้าประเสริฐ)

- ด้านซ้ายชิดกับเตียง (left lateral position) แล้วให้ลำรังสีเข้าทางด้านหลังไปถึงตัวรับภาพที่จัดไว้ด้านหน้าส่วนที่ต้องการตรวจแบบ PA projection ในท่า left lateral decubitus position (รูปที่ 1-7B)

- Dorsal decubitus position คือ ท่านอนหงาย (supine) แล้ววางตัวรับภาพไว้ด้านข้างส่วนที่ต้องการตรวจ จัดให้ลำรังสีเข้าทางด้านข้างฝั่งตรงข้ามกับด้านที่ชิดกับตัวรับภาพ ทะลุผ่านส่วนที่ต้องการตรวจไปที่ตัวรับภาพ โดยจัดให้
  - ด้านขวาชิดกับตัวรับภาพในท่า right dorsal decubitus position (รูปที่ 1-8A)
  - ด้านซ้ายชิดกับตัวรับภาพในท่า left dorsal decubitus position (รูปที่ 1-8B)

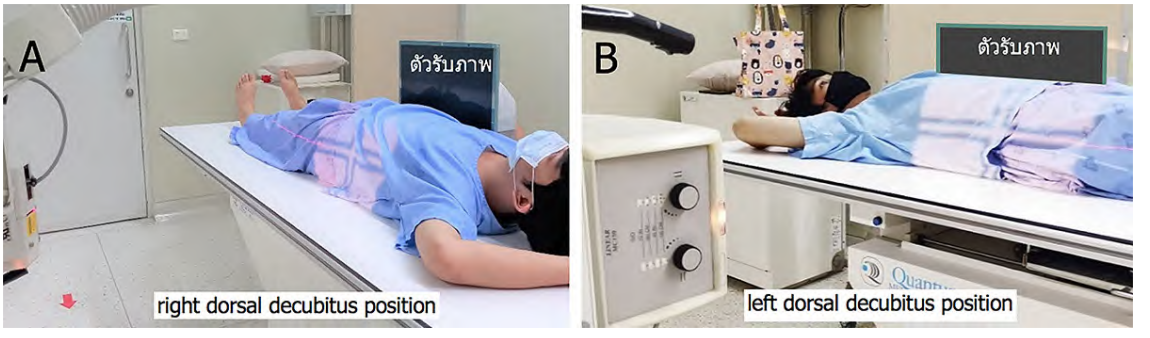

รูปที่ 1-8 Dorsal decubitus positions:
(A) right dorsal decubitus position และ (B) left dorsal decubitus position
(ถ่ายภาพโดย ดร.ไขแสง ชูแสงสุนทร)