คณะวิทยาศาสตร์
มหาวิทยาลัย
สงขลานครินทร์

งานวิจัย น้ำมะพร้าว ในเชิงกายวิภาคศาสตร์

Coconut Juice Researches in Anatomical Sciences

นิซาอูดะห์ ระเด่นอาหมัด

ได้รับทุนสนับสนุนจาก คณะวิทยาศาสตร์ มหาวิทยาลัยสงขลานครินทร์ ประจำปีงบประมาณ 2566

งานวิจัย
น้ำมะพร้าว
ในเชิงกายวิภาคศาสตร์
Coconut Juice Researches in
Anatomical Sciences

งานวิจัยน้ำมะพร้าว
ในเชิงกายวิภาคศาสตร์

(Coconut Juice Researches in Anatomical Sciences)

งานวิจัยน้ำมะพร้าว ในเชิงกายวิภาคศาสตร์

(Coconut Juice Researches in Anatomical Sciences)

ราคา 500 บาท

ข้อมูลทางบรรณานุกรมของหอสมุดแห่งชาติ

นิซาอูดะห์ ระเด่นอาหมัด.

งานวิจัยน้ำมะพร้าวในเชิงกายวิภาคศาสตร์ = Coconut Juice Researches in Anatomical Sciences.

-- กรุงเทพฯ : สหมิตรพัฒนาการพิมพ์ (1992), 2566.

304 หน้า.

1. น้ำมะพร้าว -- วิจัย. I. วิสธวัช แตงอ่อน, ผู้วาดภาพประกอบ II. ชื่อเรื่อง.

665.355

ISBN 978-616-603-024-2

ISBN (ebook) 978-616-603-023-5

"ได้รับทุนสนับสนุนจาก คณะวิทยาศาสตร์ มหาวิทยาลัยสงขลานครินทร์ ประจำปีงบประมาณ 2566"

ผู้นิพนธ์ : รองศาสตราจารย์ ดร.นิซาอูดะห์ ระเด่นอาหมัด

จัดทำรูปเล่ม : พัชรินทร์ โพธิ์ทอง (พีพี มีเดีย ดีไซน์ แอนด์ พริ้นท์)
18 ซอยเนินเขา 1 ถนนปุณณกัณฑ์ ตำบลคอหงส์
อำเภอหาดใหญ่ จังหวัดสงขลา 90110
โทรศัพท์ 08 8422 5940

ออกแบบปก/วาดภาพประกอบ
: วิสธวัช แตงอ่อน

พิมพ์ที่ : บริษัท สหมิตรพัฒนาการพิมพ์ (1992) จำกัด, กทม.

พิมพ์ครั้งที่ 1 : เมษายน 2566 (จำนวน 100 เล่ม)

จัดทำและเผยแพร่โดย

รองศาสตราจารย์ ดร.นิซาอูดะห์ ระเด่นอาหมัด
สาขาวิทยาศาสตร์สุขภาพและวิทยาศาสตร์ประยุกต์
คณะวิทยาศาสตร์ มหาวิทยาลัยสงขลานครินทร์
อำเภอหาดใหญ่ จังหวัดสงขลา 90110

สอบถามข้อมูลได้ที่

098-9548499

nisaudah@gmail.com

คำนำ

ปัจจุบัน สังคมไทยได้ก้าวสู่สังคมผู้สูงวัยอย่างเต็มตัว ทำให้มีสตรีวัยหมดประจำเดือนและบุรุษวัยทองเพิ่มจำนวนมากขึ้น ผลของการขาดฮอร์โมนเพศในวัยดังกล่าว เป็นปัจจัยเสี่ยงที่มีผลต่อการเกิดโรคอัลไซเมอร์ ผิวหนังเหี่ยวย่นการสมานแผลช้า โรคผิวหนังต่างๆ และโรคกระดูกพรุน ซึ่งก่อให้เกิดปัญหาสังคมเนื่องจากผู้ป่วยไม่สามารถดูแลตัวเองและปัญหาทางเศรษฐกิจตามมาอีกมาก ดังนั้นผู้นิพนธ์จึงมีความประสงค์ที่จะให้ความรู้พื้นฐานในเรื่องของระบบประสาท ระบบปกคลุมร่างกาย ระบบทางเดินอาหาร และระบบกระดูก ความผิดปกติและการประยุกต์ใช้ในทางคลินิกในหนังสือเรื่อง **"งานวิจัยน้ำมะพร้าวในเชิงกายวิภาคศาสตร์ (Coconut Juice Researches in Anatomical Sciences)"** โดยผู้นิพนธ์ได้จัดทำขึ้นจากประสบการณ์การสอนมากว่า 30 ปี และการทำวิจัยมาเกือบ 20 ปี

งานวิจัยนี้เป็นงานวิจัยใหม่ของน้ำมะพร้าวอ่อนโดยอาศัยความรู้พื้นฐานด้านวิทยาศาสตร์ การแพทย์ในปัจจุบันบวกกับความรู้ของภูมิปัญญาไทยที่มีมาแต่โบราณกาล และผสมผสานกับเทคโนโลยีสมัยใหม่ ทำให้เกิดการค้นพบองค์ความรู้ใหม่ (novel findings) เกี่ยวกับน้ำมะพร้าวอ่อนแม้จะต้องรอการพิสูจน์ทางวิทยาศาสตร์ เพื่อให้ได้ความเข้าใจถึงกลไกการออกฤทธิ์ อย่างไรก็ตามองค์ความรู้ที่ได้ในขณะนี้สามารถต่อยอดการวิจัยและการพัฒนาเพื่อให้เกิดประโยชน์ในเชิงพาณิชย์ เชิงอุตสาหกรรม เชิงวิชาการ และจะเป็นประโยชน์ต่อผู้ป่วยและเกษตรกรที่ทำสวนมะพร้าวโดยตรง ทั้งนี้เนื่องจากน้ำมะพร้าวอ่อน เป็นเครื่องดื่มตามธรรมชาติที่ผู้คนนิยมดื่มทั่วไปอยู่แล้ว

ด้วยเหตุนี้ผู้นิพนธ์จึงได้จัดทำหนังสือเล่มนี้เพื่อเป็นแนวทางแก่ผู้สนใจที่จะทำการศึกษาวิจัยในอนาคตต่อไป นอกจากความรู้พื้นฐานรวมทั้งผลงานการวิจัยดังกล่าวแล้ว ผู้นิพนธ์ยังได้รวบรวมเทคนิคการย้อมสีเนื้อเยื่อและหัตถการต่างๆ รวมทั้งความเข้มข้นต่างๆ ของ antibodies ที่ใช้ในงานวิจัยน้ำมะพร้าวอ่อนนี้ เพื่ออำนวยความสะดวกให้แก่นักศึกษาและนักวิจัยที่จะค้นคว้าศึกษาต่อไปในอนาคต สำหรับคำศัพท์ที่ใช้ในหนังสือเล่มนี้ คำศัพท์ใดที่ผู้นิพนธ์เห็นว่าหากใช้ทับศัพท์แล้วเข้าใจง่ายกว่า ด้วยเป็นคำที่ใช้โดยทั่วไปอยู่แล้ว ผู้นิพนธ์ก็จะใช้ทับศัพท์

ผู้นิพนธ์หวังเป็นอย่างยิ่งว่าหนังสือเล่มนี้จะเป็นประโยชน์ต่อนิสิต นักศึกษา บุคลากรทางการแพทย์ นักวิจัยและบุคคลทั่วไป ในการนำความรู้ไปพัฒนาวิชาการ วิชาชีพ และนำไปประยุกต์ใช้ในงานวิจัยต่อไป หากมีข้อผิดพลาดประการใด ผู้นิพนธ์ยินดีรับข้อเสนอแนะด้วยความขอบคุณยิ่ง เพื่อจะได้ปรับปรุงในโอกาสต่อไป สำหรับรายได้จากการจำหน่ายหนังสือทั้งหมด ขอมอบให้กองทุน "กระปุกออมสินเพื่อน้อง" คณะวิทยาศาสตร์ มหาวิทยาลัยสงขลานครินทร์

รองศาสตราจารย์ ดร.นิชาอูดะห์ ระเด่นอาหมัด

กิตติกรรมประกาศ

ผู้เขียนขอขอบคุณ ศาสตราจารย์ นพ.วิญญู มิตรานันท์ อดีตอาจารย์ประจำภาควิชาพยาธิวิทยา คณะแพทยศาสตร์ มหาวิทยาลัยสงขลานครินทร์ สำหรับคำแนะนำและความช่วยเหลือที่เป็นประโยชน์อย่างยิ่งต่องานวิจัยในหนังสือเล่มนี้

ขอขอบคุณผู้ช่วยศาสตราจารย์ ดร.กิจจา สว่างเจริญ อดีตอาจารย์ประจำภาควิชาเภสัชวิทยา คณะวิทยาศาสตร์ มหาวิทยาลัยสงขลานครินทร์ ในการคำนวณปริมาณฮอร์โมนเอสโตรเจนที่ใช้และความเข้มข้นน้ำมะพร้าวอ่อน

ขอขอบคุณ คุณเพทาย หิรัญพันธุ์ อดีตนักวิทยาศาสตร์ ภาควิชาสรีรวิทยา คณะวิทยาศาสตร์ มหาวิทยาลัยสงขลานครินทร์ สำหรับการสอนเทคนิคการผ่าตัดหนูขาว เอารังไข่และอัณฑะออก ซึ่งเป็นเทคนิคพื้นฐานที่สำคัญของงานวิจัยนี้

ขอขอบคุณ คุณสุภาพ นวลพลับ อดีตนักวิทยาศาสตร์ภาควิชาสรีรวิทยา คณะวิทยาศาสตร์ มหาวิทยาลัยสงขลานครินทร์ ในการสอนทำ vaginal smear และการเอื้อเฟื้อรูปถ่ายเซลล์ในระยะต่างๆ ของ estrus cycle

ขอขอบคุณ คุณปิยากร บุญยัง นักวิทยาศาสตร์ ชำนาญการพิเศษ หลักสูตรกายวิภาคศาสตร์ คณะวิทยาศาสตร์สำหรับการช่วยดูแลและให้คำแนะนำในการทำวิจัยแก่นักศึกษาเป็นอย่างดี

ขอขอบคุณเจ้าหน้าที่ภาควิชาพยาธิวิทยา คณะแพทยศาสตร์ และเจ้าหน้าที่คณะทันตแพทยศาสตร์ มหาวิทยาลัยสงขลานครินทร์ ที่ได้ให้คำแนะนำและความช่วยเหลือที่เป็นประโยชน์อย่างยิ่งต่อการศึกษากระดูกด้วยเทคนิค Micro-CT (computerized tomography scan)

ขอขอบคุณ ดร.สากล สุวลักษณ์ อดีตนักวิทยาศาสตร์ ชำนาญการพิเศษ ภาควิชาพยาธิวิทยา คณะแพทยศาสตร์ มหาวิทยาลัยสงขลานครินทร์ ที่ได้เอื้อเฟื้อให้ความช่วยเหลือการศึกษาเนื้อเยื่อผิวหนังระดับจุลทรรศน์อิเลคตรอน

ขอขอบคุณ รองศาสตราจารย์ ดร.การุณ ทองประจุแก้ว อาจารย์ประจำหลักสูตรวิทยาศาสตร์ประยุกต์ คณะวิทยาศาสตร์ มหาวิทยาลัยสงขลานครินทร์ ที่ให้คำแนะนำการอ้างอิงรูป และคำแนะนำอื่นๆ ที่มีประโยชน์อย่างยิ่งต่อการจัดทำหนังสือในครั้งนี้

ขอขอบคุณ ศาสตราจารย์เกียรติคุณ ดร.วัชรินทร์ รุกขไชยศิริกุล อดีตอาจารย์ประจำสาขาวิทยาศาสตร์กายภาพ (เคมี) และศาสตราจารย์ ดร.ดวงพร คันธโชติ อดีตอาจารย์ประจำสาขาวิชาจุลชีววิทยา คณะวิทยาศาสตร์ มหาวิทยาลัยสงขลานครินทร์ ที่ให้คำแนะนำ ปรับปรุงบทสรุป ประวัติผู้นิพนธ์ และคำแนะนำอื่นๆ ทำให้หนังสือมีความถูกต้องตามหลักวิชาการมากขึ้น

ขอขอบคุณอาจารย์พัชรา ศุภธีรสกุล อดีตอาจารย์ประจำหลักสูตรกายวิภาคศาสตร์ คณะวิทยาศาสตร์ มหาวิทยาลัยสงขลานครินทร์ ที่ให้ความอนุเคราะห์ให้ใช้รูปเซลล์ประสาทในบทที่ 2

ขอขอบคุณ เจ้าหน้าที่หน่วยผลิตตำรา คณะแพทยศาสตร์ มหาวิทยาลัยสงขลานครินทร์ คุณวิสธวัช แตงอ่อน สำหรับภาพวาดประกอบเนื้อหา และคุณพัชรินทร์ โพธิ์ทอง ในการจัดรูปเล่มการพิมพ์จนได้หนังสือที่สมบูรณ์สวยงาม

ขอขอบคุณผู้ร่วมวิจัย นักศึกษาลูกศิษย์ทุกคน ที่ได้ให้ความร่วมมือทำวิจัย ผลิตผลงานวิจัยที่มีคุณค่ายิ่ง ทำให้ผลงานวิจัยที่ได้จากการศึกษานี้จะเป็นประโยชน์ต่อมวลมนุษยชาติต่อไป

ขอขอบคุณ คุณพ่อ คุณแม่ ที่ได้เลี้ยงดูและอบรมผู้นิพนธ์มาเป็นอย่างดี แม้ว่าท่านได้จากไปแล้วกว่า 40 ปี แต่คำสั่งสอนของท่านในวัยที่ผู้นิพนธ์ยังเยาว์วัยได้สอนให้ผู้เขียนเป็นคนรับผิดชอบต่อหน้าที่ และต้องทำงานที่ได้รับมอบหมายให้ดีที่สุดนั้น เป็นแรงผลักดันให้ผู้นิพนธ์ได้มีแรงกาย และแรงใจ จนทำวิจัย และทำหนังสือเล่มนี้สำเร็จได้ด้วยดี

เหนือสิ่งอื่นใด ผู้เขียนขอขอบคุณอาจารย์ เพื่อนร่วมงาน ผู้บริหาร ศิษย์เก่ามหาวิทยาลัยสงขลานครินทร์ และญาติพี่น้องทุกท่าน ที่เป็นกำลังใจให้ผู้นิพนธ์ทำวิจัยและทำงานต่างๆ ให้สำเร็จลุล่วงไปได้ด้วยดี

รองศาสตราจารย์ ดร.นิซาอูดะห์ ระเด่นอาหมัด

ประวัติผู้นิพนธ์

รองศาสตราจารย์ ดร.นิซาอูดะห์ ระเด่นอาหมัด

สาขาวิทยาศาสตร์สุขภาพและวิทยาศาสตร์ประยุกต์
(หลักสูตรกายวิภาคศาสตร์)
คณะวิทยาศาสตร์ มหาวิทยาลัยสงขลานครินทร์

ประวัติการศึกษา

2527	ปริญญาตรี	วท.บ. (พยาบาลศาสตร์และผดุงครรภ์) มหาวิทยาลัยสงขลานครินทร์
2531	ปริญญาโท	วท.ม. (กายวิภาคศาสตร์) มหาวิทยาลัยมหิดล
2543	ปริญญาเอก	Ph.D. (Neuroscience) University of Sheffield

ตำแหน่งทางวิชาการ

พ.ศ. 2531-2548	อาจารย์ ประจำภาควิชากายวิภาคศาสตร์
พ.ศ. 2549-2555	ผู้ช่วยศาสตราจารย์ สาขากายวิภาคศาสตร์
พ.ศ. 2555-ปัจจุบัน	รองศาสตราจารย์ สาขากายวิภาคศาสตร์

ตำแหน่งอื่นๆ

- ประธานกรรมการหลักสูตรวิทยาศาสตรมหาบัณฑิต สาขาวิชากายวิภาคศาสตร์ปี 2548-2562
- อาจารย์ผู้รับผิดชอบหลักสูตรและกรรมการบริหารหลักสูตรวิทยาศาสตรมหาบัณฑิต สาขาวิชากายวิภาคศาสตร์ปี 2562-ปัจจุบัน
- รองหัวหน้าภาควิชากายวิภาคศาสตร์ 2554-2562
- ประธานรายวิชาระบบประสาทและการเคลื่อนไหว 1 และ 2 หลักสูตรแพทยศาสตรบัณฑิต ปีการศึกษา 2563-2565
- คณะอนุกรรมการพิจารณาแต่งตั้งตำแหน่งผู้ช่วยศาสตราจารย์ และรองศาสตราจารย์ คณะวิทยาศาสตร์ มหาวิทยาลัยสงขลานครินทร์
- คณะกรรมการบริหารสมาคมกายวิภาคศาสตร์แห่งประเทศไทย (2559-2564)
- คณะกรรมการบริหารสมาคมจุลทรรศน์แห่งประเทศไทย

- คณะกรรมการวิจัย และทุนบัณฑิตศึกษา คณะวิทยาศาสตร์
- กรรมการผู้เชี่ยวชาญของสถาบันฮาลาล มหาวิทยาลัยสงขลานครินทร์
- กองบรรณาธิการวารสารสงขลานครินทร์ (Songklanakarin Journal of Science and Technology)
- กองบรรณาธิการวารสารนเรศวรพะเยา (วิทยาศาสตร์สุขภาพ วิทยาศาสตร์ และ เกษตรศาสตร์)
- กองบรรณาธิการวารสาร Microscopy and Microanalyis Research ของสมาคมจุลทรรศน์แห่งประเทศไทย

รางวัลด้านงานวิจัย 2549-2564:

- The Best Poster Presentation Award (Neuroscience field) at the 29th Annual Meeting of Anatomy Association, Pattaya, Thailand (4 พฤษภาคม 2549)
- รางวัลนักวิจัยในงานวันนักวิจัยของมหาวิทยาลัยสงขลานครินทร์ และรางวัลนักวิจัยที่สร้างชื่อเสียงให้กับคณะวิทยาศาสตร์ มหาวิทยาลัยสงขลานครินทร์ ได้แก่
  - ❑ รางวัลนักวิจัยที่ได้รับเชิญเป็น Keynote speaker ในการประชุมวิชาการระดับนานาชาติ
  - ❑ รางวัลวันนักวิจัยที่ค้นพบสิ่งใหม่ของโลกหรือสิ่งมีชีวิตใหม่ของโลก (Novel finding)
  - ❑ รางวัลนักวิจัยที่มีผลงานเผยแพร่ทางสื่อสารมวลชนในระดับชาติ
  - ❑ รางวัลนักวิจัยที่ได้รับรางวัลจากการนำเสนอผลงานระดับชาติ
  - ❑ ได้รับโล่ห์รางวัล ยูทูป คลิป VDO งานวิจัยน้ำมะพร้าวอ่อน ในงาน Science Inspiration Talk EP.2 ของคณะวิทยาศาสตร์ มหาวิทยาลัยสงขลานครินทร์ที่มีผู้เข้าชม มากที่สุดเป็น 5 อันดับแรกเมื่อวันที่ 29 มกราคม 2564

รางวัลด้านการเรียนการสอน

- รางวัล Professor Nantawan Promplin Award ของสมาคมกายวิภาคศาสตร์แห่งประเทศไทย "A Simple Method for Demonstrating Deep Structures of Human Brains" ในงานประชุมวิชาการ 37th AAT Annual Conference May 7-9, 2014
- รางวัล อาจารย์อันเป็นที่รัก ชื่นชมและศรัทธา ในวันไหว้ครู คณะวิทยาศาสตร์ มหาวิทยาลัยสงขลานครินทร์ ประจำปีการศึกษา 2556 ให้ไว้ ณ วันที่ 21 สิงหาคม 2557
- รางวัลโปสเตอร์ระดับดีมากในงานประชุม 7th Education Conference "ผลการใช้กรณีศึกษาที่เป็นสถานการณ์ทางคลินิคสนับสนุนการเรียนรู้วิชาประสาทกายวิภาคศาสตร์ของนักศึกษากายภาพบำบัด" Poster of 7th Education Conference, Conference Hall ศูนย์ประชุมนานาชาติฉลองศิริราชสมบัติครบ 60 ปี มหาวิทยาลัยสงขลานครินทร์ สงขลา 13-14 ธันวาคม 2561

คำนิยม

หนังสือเรื่อง “งานวิจัยน้ำมะพร้าวในเชิงกายวิภาคศาสตร์ (Coconut Juice Researches in Anatomical Sciences)” โดย รองศาสตราจารย์ ดร.นิซาอูดะห์ ระเด่นอาหมัด เป็นหนังสือที่พัฒนาขึ้นมาจากการสั่งสมองค์ความรู้ของผู้นิพนธ์ที่ทำการค้นคว้าวิจัยงานด้านนี้มากว่า 20 ปี และมีผลงานตีพิมพ์ในวารสารระดับชาติและนานาชาติอย่างมากมายเป็นที่ประจักษ์ เนื้อหาในหนังสือเล่มนี้จึงเปรียบเสมือนการสกัดองค์ความรู้ที่อยู่ในห้องปฏิบัติการ การสื่อสารผ่านบทความในวารสารวิชาการ และการสื่อสารผ่านสื่อในรูปแบบต่างๆ มาสู่การเป็นเนื้อหาในหนังสือที่รวบรวมองค์ความรู้ทั้งหมดของงานวิจัยน้ำมะพร้าวในเชิงกายวิภาคศาสตร์ (Coconut Juice Researches in Anatomical Sciences) เพื่อถ่ายทอดสู่ผู้อ่านในรูปแบบที่ง่าย และสื่อสารได้ชัดเจนมากยิ่งขึ้นในกลุ่มผู้อ่านที่หลากหลายมากยิ่งขึ้นเช่นกัน เนื้อหาทั้ง 9 บท ได้ถูกเรียบเรียงอย่างสอดคล้อง และต่อเนื่องกันทำให้ผู้อ่านทราบถึงข้อมูลพื้นฐาน ไปจนถึงการประยุกต์ใช้ในทางการวิจัย การบริโภคโดยทั่วไป และแนวโน้มการใช้ประโยชน์ในเชิงการแพทย์ในอนาคต โดยเฉพาะอย่างยิ่งการที่ผู้นิพนธ์ได้สอดแทรกข้อมูลผลงานวิจัยของตนเอง และการเทียบเคียงข้อมูลกับผลงานวิจัยในรูปแบบเดียวกันทำให้เกิดความเชื่อมั่นในข้อมูลทางวิชาการที่ยืนยันประสิทธิภาพของน้ำมะพร้าวในคุณสมบัติที่หลากหลายตามที่ระบุไว้ในหนังสือเล่มนี้ ได้แก่

1. ผลของน้ำมะพร้าวอ่อนต่อผิวหนัง การสมานแผล
2. ผลของน้ำมะพร้าวอ่อนต่อการป้องกันโรคอัลไซเมอร์
3. ผลของน้ำมะพร้าวอ่อนต่อการป้องกันภาวะกระดูกพรุน
4. ผลของน้ำมะพร้าวอ่อนต่อการดูดซึมเซลล์ที่เกี่ยวข้องกับการดูดซึมแคลเซียม ในระบบทางเดินอาหาร เพื่อป้องกันภาวะกระดูกพรุน

ซึ่งข้อมูลเหล่านี้จะเป็นประโยชน์ต่อผู้อ่านทั้งในฐานะของการเป็นนักวิชาการ นักวิจัย นิสิต นักศึกษา หรือบุคคลทั่วไป ที่จะสามารถใช้ประโยชน์จากข้อมูลเหล่านี้ในมุมของแต่ละบุคคลได้อย่างเต็มที่ต่อไป

ขอชื่นชมในความมุ่งมั่นตั้งใจของผู้นิพนธ์ ที่ทำการค้นคว้าวิจัยในศาสตร์ด้านนี้จนมีผลงานเป็นที่ยอมรับ และสามารถถ่ายทอดองค์ความรู้ดังกล่าวสู่การใช้ประโยชน์ในหลากหลายรูปแบบ และขอเป็นกำลังใจให้ผู้นิพนธ์และทีมวิจัยมุ่งมั่นสร้างองค์ความรู้ด้านนี้ให้ต่อเนื่องและประสพความสำเร็จยิ่งๆ ขึ้นไป เพื่อจะให้ได้มาซึ่งการใช้ประโยชน์จาก “น้ำมะพร้าว” ให้เกิดประโยชน์สูงสุดต่อไป

ศาสตราจารย์ ดร.เสมอ ถาน้อย

คำนิยม

หนังสือ “งานวิจัยน้ำมะพร้าว ในเชิงกายวิภาคศาสตร์” โดย รองศาสตราจารย์ ดร.นิซาอูดะห์ ระเด่นอาหมัด เป็นการเผยแพร่ผลงานวิจัย เรื่องคุณสมบัติเชิงสุขภาพ ในเชิง molecular structure function (เชิงหน้าที่) ถึงความหลากหลายคุณสมบัติของน้ำมะพร้าว นับว่าเป็นครั้งแรกของวงการน้ำมะพร้าวไทยที่มีการถ่ายทอด อย่างสมบูรณ์แบบเช่นนี้

บทต่างๆ ของหนังสือได้บรรยายพื้นฐานสำคัญของโครงสร้างด้านกายวิภาคศาสตร์ (anatomical structure) และการทำงานของโมเลกุล รวมถึงสภาวะสรีระของร่างกาย ทั้งนี้เป็นข้อมูลเชิงลึกทเท่าที่เคยอ่านมา หนังสือเล่มนี้เป็นเล่มแรกที่อธิบายถึงพื้นฐานการทำงานของอวัยวะ เช่นผิวหนัง ระบบสืบพันธุ์ ระบบทางเดินอาหาร เป็นต้น ทำให้ผู้เรียนจากสาขาอื่นได้เข้าใจถึงความลึกล้ำของศาสตร์และนอกจากนี้ยังมีรายละเอียดวิธีการวิจัย เพื่อการถ่ายทอดโดยแท้จริง น่าจะเป็นประโยชน์ต่อนักวิจัยและผู้ประกอบการในวงกว้าง

ดิฉัน ในฐานะนักวิจัยและพัฒนาระบบอาหารเชิงหน้าที่ของไทย ได้ชื่นชมผลงานของ รองศาสตราจารย์ ดร.นิซาอูดะห์ ระเด่นอาหมัด มานานร่วมสิบปี และเห็นผลงานที่โดดเด่นนี้ว่าน่าจะสามารถสร้างการต่อยอดสู่อาหารมูลค่าสูงต่อไปได้อย่างดีเยี่ยม การสะสมความรู้ความสามารถวิจัยในเรื่องใดเรื่องหนึ่งไม่ใช่เรื่องง่าย แต่จำเป็นสำหรับอาจารย์นักวิจัย ที่สร้างความรู้เชิงลึกที่เรียกว่า expertise หรือความเชี่ยวชาญเฉพาะทาง สามารถเอาชนะอุปสรรคและสามารถใช้กายวิภาคศาตร์มาเป็นหลักของการศึกษาและพิสูจน์หลักฐานทางวิทยาศาสตร์ได้ดีเยี่ยม

ขอแสดงความยินดีในความสำเร็จ ที่มาจากความมุ่งมั่นและความสุขที่ รองศาสตราจารย์ ดร.นิซาอูดะห์ ระเด่นอาหมัด มีในการเรียนการสอนและการถ่ายทอดผลงานสู่สาธารณะเพื่อพัฒนาการเกษตรและอาหารของไทยในการสร้างสุขภาพที่ดีขึ้น สมควรยกย่องผลงานนี้ที่เป็นรูปแบบให้นักวิจัยและพัฒนารุ่นหลังสืบต่อไป

ศาสตราจารย์ ดร. ภาวิณี ชินะโชติ

สารบัญ

สารบัญรูป

บทที่ 1

บทที่ 2

บทที่ 3

บทที่ 8

สารบัญตาราง

งานวิจัยน้ำมะพร้าวในเชิงกายวิภาคศาสตร์

Coconut Juice Researches in Anatomical Sciences

บทที่ 01

จุลกายวิภาคศาสตร์ของระบบปกคลุมร่างกาย

(Histology of the Integumentary System)

โครงสร้างทั่วไปและชนิดของผิวหนัง (General organization and types of skin)

ระบบปกคลุมร่างกายเป็นอวัยวะที่ใหญ่ที่สุดของร่างกายประกอบด้วย ผิวหนัง และอนุพันธุ์ของหนังกำพร้า เช่น เล็บ ผม ต่อมเหงื่อ ต่อมไขมัน และต่อมน้ำนม

ผิวหนังเป็นปราการด่านแรกของร่างกายในการป้องกันสิ่งที่มารุกรานจากภายนอก ช่วยป้องกันเชื้อโรคต่างๆ สารที่จะมีผลทางกายภาพ รวมทั้งสารเคมีต่างๆ

ผิวหนังเป็นอวัยวะที่มีการแสดงออกที่สำคัญ ที่บ่งบอกการเปลี่ยนแปลงหรือเมื่อมีพยาธิสภาพของร่างกาย เช่น ผิวหนังมีสีเหลือง ในผู้ป่วยดีซ่าน (jaundice) ผิวหนังสีน้ำเงินเทาที่เรียกว่า cyanosis บ่งบอกภาวะขาดออกซิเจนในผู้ป่วยที่ระบบการหายใจและการไหลเวียนเลือด ผิดปกติ ผิวหนังซีด พบได้ในผู้ป่วย anemia ผู้ป่วย ที่ไม่มีเม็ดสีที่เรียกว่า คนเผือก (albinism) เกิดจากความบกพร่องทางพันธุกรรม ขาดเอนไซม์ tyrosinase ที่ทำหน้าที่เปลี่ยนกรดอะมิโน tyrosine เป็นเม็ดสีเมลานิน

ผิวหนังมีหน้าที่หลายอย่าง ได้แก่

1) Protection ปกป้องอันตรายแก่ร่างกาย
2) Water barrier ป้องกันการสูญเสียน้ำของร่างกาย
3) Regulation of body temperature ควบคุมอุณหภูมิของร่างกาย

4) Nonspecific defense ป้องกันอันตรายต่างๆ จากเชื้อโรคที่จะเข้าสู่ร่างกาย
5) Excretion of salt ขับเกลือออกจากร่างกาย
6) Systhesis of vitamin D สังเคราะห์วิตามินดี
7) Sensory organ รับความรู้สึก
8) Sexual signaling รับการกระตุ้นทางเพศ

ผิวหนังประกอบด้วย 3 ชั้น ได้แก่ (รูปที่ 1-1 และ 1-2)
1) ชั้นหนังกำพร้า (epidermis) เจริญมาจากชั้น ectoderm
2) ชั้นหนังแท้ (dermis) เจริญมาจากชั้น mesoderm
3) ชั้นใต้หนังแท้ (hypodermis หรือ subcutaneous layer) หรือที่เรียกว่า ชั้น superficial fascia นั่นเอง

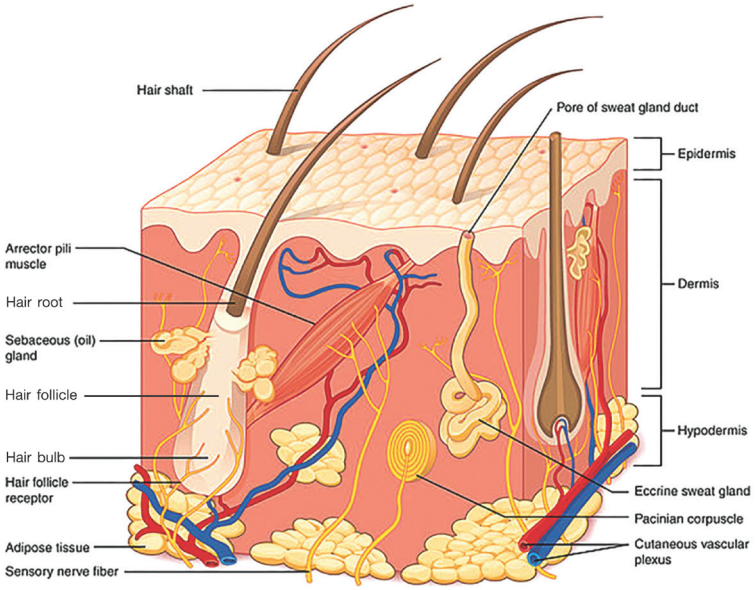

รูปที่ 1-1 | ชั้นต่างๆ ของผิวหนัง[4]
(ที่มา: https://commons.wikimedia.org/w/index.php?curid=30131303 Wikimedia Commons)

ชนิดของผิวหนัง

ผิวหนังแบ่งได้เป็น 2 ชนิด ได้แก่

1) ผิวหนังชนิดหนา (thick skin)

2) ผิวหนังชนิดบาง (thin skin)

ผิวหนังชนิดหนา (thick skin) มีความหนามากกว่า 5 มิลลิเมตร พบได้ที่ฝ่ามือ ฝ่าเท้า ผิวหนังชนิดนี้มีชั้นหนังกำพร้าและชั้นหนังแท้หนา

ส่วนผิวหนังชนิดบาง มีความหนา 1-2 มิลลิเมตร พบได้ทั่วไปยกเว้นที่ฝ่ามือ ฝ่าเท้า เป็นผิวหนังที่ชั้นหนังกำพร้าบาง

ผิวหนังที่ฝ่ามือ ฝ่าเท้า รวมทั้งนิ้วมือและนิ้วเท้า มีสันนูนเรียกว่า epidermal ridge ระหว่าง epidermal ridge เป็นช่องเรียกว่า furrow ลักษณะดังกล่าวนี้ทำให้เกิดเป็นลักษณะจำเพาะของลายนิ้วมือเรียกว่า fingerprint ซึ่งมีประโยชน์มากในทางนิติเวช

แต่ละ epidermal ridge มีฐานรองรับคือ dermal ridge ที่โค้งสอดรับกับ epidermal ridge พอดี นอกจากนี้ dermal ridge ยังแบ่งออกเป็นอีกสองช่องย่อยเรียกว่า secondary dermal ridge หรือ dermal papillae (รูปที่ 1-2)

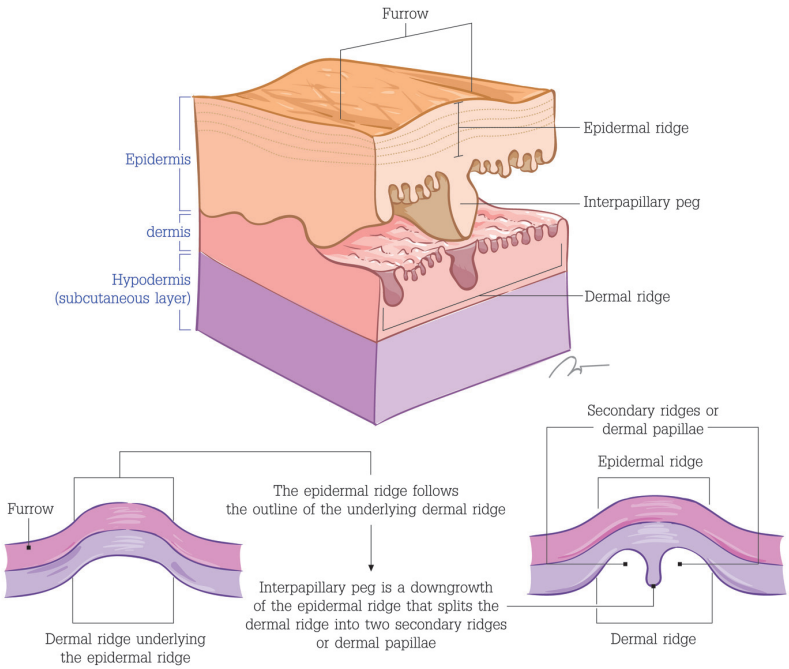

รูปที่ 1-2 | การประกบกันของชั้นหนังกำพร้าและชั้นหนังแท้[3]
(วาดโดย นายวิสธวัช แตงอ่อน)

นอกจากนี้ epidermal ridge ยังหว่ำตัวลงไปในชั้นหนังแท้เรียกว่า interpapillary peg โดยด้านบนของ interpapillary peg นี้จะมีท่อของต่อมเหงื่อ มาเปิดเพื่อขับเหงื่อออกจากร่างกาย (รูปที่ 1-2)

รอยต่อระหว่างชั้นหนังกำพร้าและหนังแท้มีโครงสร้าง hemidesmosome เป็นตัวยึดให้ติดกันแน่นกับชั้น basal lamina

ชั้นหนังกำพร้า (Epidermis)

จัดเป็นเยื่อบุผิวชนิด stratified squamous epithelium ประกอบด้วยเซลล์ 4 ชนิด ได้แก่ (รูปที่ 1-3)

1) Keratinocyte เป็นเซลล์ที่เด่น มีจำนวนมากที่สุด ที่ได้ชื่อเซลล์ชนิดนี้ เพราะทำหน้าที่สร้าง keratin ซึ่งจัดเป็น intermediate filament protein
2) Melanocyte เป็นเซลล์ที่เจริญมาจาก neural crest ทำหน้าที่สร้าง melanin
3) Langerhans cell เป็น dendritic cell เจริญมาจากเซลล์ไขกระดูก ทำหน้าที่จับกับแอนติเจน (antigen-trapping cell) ทำงานร่วมกับ CD8+ T cells
4) Merkel cell เป็นเซลล์ที่เจริญมาจาก neural crest ทำหน้าที่รับสัมผัส (tactile sensation)

Keratinocyte ของ thick skin มีการจัดเรียงตัวเป็น 5 ชั้น ได้แก่

1. Stratum basale (basal cell layer)
2. Stratum spinosum (spinous or prickle cell layer)

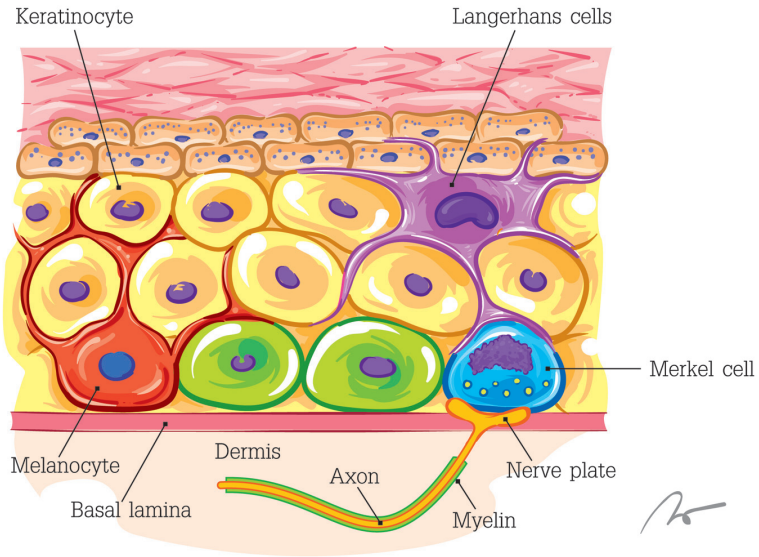

รูปที่ 1-3 | การเคลื่อนตัวของเซลล์ต่างๆ ของชั้นหนังกำพร้า[3]
(วาดโดย นายวิสธวัช แตงอ่อน)

3. Stratum granulosum (granular cell layer)
4. Stratum lucidum (clear cell layer)
5. Stratum corneum (cornified cell layer)

ชั้นล่างๆ เป็นชั้นที่มีเมตาบอลิสมสูง ส่วนชั้นบนๆ สองชั้นจะทำหน้าที่สร้าง keratin ที่เรียกว่า ขบวนการ keratinization หรือ cornification ซึ่งเกี่ยวข้องกับการเปลี่ยนแปลงภายในเซลล์ และการเปลี่ยนแปลงระหว่างเซลล์ ชั้น stratum basale และชั้น stratum spinosum รวมกันเป็นชั้นที่เรียกว่า stratum of Malpighi

ชั้น stratum basale หรือเรียกว่า stratum germinativum ประกอบด้วยเซลล์ keratinocyte ทรงสูง (columnar) หรือรูปลูกเต๋าทรงสูง (high cuboidal) แถวเดียวตั้งอยู่บน basement membrane โดยมี hemidesmosome และ intermediated filament ยึดด้านฐานของ basal cell กับ basement membrane (รูปที่ 1-5)

เซลล์ของชั้น stratum basale ทำหน้าที่ในการรักษาสมดุลระหว่างการแบ่งตัวของเซลล์ การแบ่งเซลล์ และการซ่อมแซมของเซลล์ที่ได้รับบาดเจ็บ เซลล์ที่มีการแบ่งตัวนี้จะช่วยเพิ่มจำนวนของ stem cell ของชั้น stratum basale บางเซลล์จะเคลื่อนตัวขึ้นไปอยู่ในชั้น stratum spinosum และมีการเปลียนแปลงรูปร่างจากทรงสูง (columnar) หรือรูปลูกเต๋าทรงสูง (high cuboidal) ไปเป็นรูปร่างหลายเหลี่ยม (polygonal) และเริ่มมีการสร้าง keratin ภายในเซลล์ ชั้น stratum spinosum นี้มี intermediate filament และมี desmosome เชื่อมต่อ cytoplasmic process ของเซลล์ keratinocyte ที่อยู่ใกล้กัน เข้าด้วยกัน bundle ของ intermediate filament นี้สามารถมองเห็นได้ด้วยกล้องจุลทรรศน์แบบใช้แสง (LM) ที่เรียกว่า tonofilament (รูปที่ 1-10)

ภายใน cytoplasm ของเซลล์ keratinocyte ในชั้น stratum granulosum มี keratin และไขมัน ส่วนชั้น stratum corneum เป็นชั้นนอกสุดของหนังกำพร้าและเป็นชั้นที่เซลล์ keratinocyte แก่ตัวเต็มที่ ทำหน้าที่ในการป้องกันผิวหนังจากสารเคมี สารพิษต่างๆ และป้องกันการสูญเสียน้ำให้แก่ร่างกาย

ความสำคัญทางคลินิก: การสมานแผล (wound healing)

ผิวหนังมีหน้าที่ปกป้องร่างกาย หากผิวหนังเกิดการเสียหายหรือถูกทำลาย ผิวหนังจะต้องมีการซ่อมแซมอย่างรวดเร็วเรียกขบวนการซ่อมแซมนี้ว่า การสมานแผล (wound healing) ประกอบด้วย 4 ระยะ ได้แก่

1) Coagulation เป็นขบวนการเกิด fibrin-platelet clot เพื่อปิดบาดแผล
2) Inflammation เป็นขบวนการระดมเม็ดเลือดขาวให้มารวมกันที่บาดแผล (leukocyte recruitment)

3) Proliferation เป็นขบวนการสร้างหลอดเลือดและเนื้อเยื่อใหม่ (neovascularization and formation of granulation tissue)
4) Remodeling and resolution การจัดระเบียบของเซลล์ใหม่และการเกิดแผลเป็น

ทันทีที่ผิวหนัง ได้รับบาดเจ็บจะมีสัญญาณ transcription-independent diffusible damage signal ทำให้แคลเซียมภายในเซลล์เพิ่มขึ้น มีการหลั่ง ATP, H_2O_2 และมีเซลล์หลายชนิดเคลื่อนตัวไปยังบริเวณที่ได้รับบาดเจ็บ (electrotaxis) มีการผลิต nitric oxide เพื่อไปชักนำให้เกิดการเปลี่ยนแปลงโครงสร้างของเซลล์ มีการกระตุ้นให้ MAPKKs (mitogen-activated kinase kinases) ให้หลั่ง proinflammatory cytokine ออกมา (รูปที่ 1-4) แม้ว่าปฏิกิริยานี้จะรวดเร็วและรุนแรง เป็นระยะที่ทำให้ผิวหนังเกิดการจดจำว่ามีการบาดเจ็บเกิดขึ้น (damage recognition step) แต่ก็ยังเป็นปฏิกิริยาที่ไม่จำเพาะเจาะจง

Transcription-dependent signaling เป็นระยะที่มีการสร้าง granulation tissue เป็นระยะเริ่มต้นของกระบวนการซ่อมแซม โดยการสมานแผลจะเริ่มจากการสร้างก้อนเลือด (blood clot) เพื่อปิดปากแผล โดย blood clot นี้เกิดจากเกล็ดเลือดบวกกับ fibrin molecule โดย fibrin เกิดจาก thrombin ไปทำการเปลี่ยน fibrinogen ให้กลายเป็น fibrin

เกร็ดเลือด มี platelet-derived growth factor (PDGF) สะสมอยู่ภายในแกรนูลอัลฟ่า โดย PDGF และ growth factor อื่นๆ จะหลั่งออกมาก่อนที่เม็ดเลือดขาวจะเคลื่อนตัวเข้ามาที่บริเวณบาดแผล ในขณะเดียวกันจะมีการหดตัวของหลอดเลือดเพื่อป้องกันไม่ให้มีการเสียเลือด

ในขณะที่มีการแข็งตัวของก้อนเลือดเกิดขึ้น เซลล์ keratinocyte และ endothelial cell จะเริ่มขบวนการ transcription-dependent diffusible damage signal โดยจะมี cytokine CXC (cysteine-x-cysteine) และ CXC receptor ทำหน้าที่ในการดึงดูดให้เซลล์เม็ดเลือดขาว neutrophil และ monocyte เดินทางมาที่บริเวณบาดแผล ความผิดปกติของ CXC receptor gene จะมีผลให้การสมานแผลช้าลง

เซลล์เม็ดเลือดขาวชนิดแรกที่ทำงานคือ neutrophil โดยภายในระยะเวลาเพียงไม่กี่นาทีที่เกิดแผลขึ้น เซลล์นี้จะเคลื่อนตัวมาและหลั่ง proinflammatory cytokine ไปกระตุ้นเซลล์ fibroblast ในชั้นหนังแท้ และกระตุ้นเซลล์ keratinocyte ในชั้นหนังกำพร้า ต่อมาเซลล์ monocyte จะเคลื่อนตัวเข้ามากลายเป็น macrophage หลั่ง cytokines และ ทำการกินสิ่งแปลกปลอมด้วยวิธี phagocytosis รวมทั้งกัดกินเนื้อตายด้วย

ต่อมาจะเกิดขบวนการซ่อมแซมเยื่อบุผิวที่เรียกว่า re-epithelialization โดยเริ่มจากเซลล์ keratinocyte ที่อยู่ในชั้น stratum basale บริเวณขอบๆ ของบาดแผลสร้าง F-actin-containing lamellopodia ซึ่งขบวนการนี้จะเกิดขึ้นได้ต้องอาศัยการกระตุ้นและการเพิ่มการแสดงออกของ wound response genes รวมทั้งเอนไซม์หลายชนิดที่ควบคุมโครงสร้างของเซลล์ (cytoskeletal regulator,

Rho GTPase) และ calcium voltage channel เพื่อเพิ่ม calcium influx ในการโปรโมทให้เกิดการเปลี่ยนแปลงของ actin cytoskeleton

ต่อมาเซลล์ fibroblast จะเคลื่อนตัวจากเนื้อเยื่อข้างเคียงที่อยู่ติดกัน นำเอาคอลลาเจนชนิดที่สาม (type III collagen) รวมทั้งโปรตีนใน extracellular matrix มาให้บริเวณบาดแผล มีการงอกใหม่ของหลอดเลือด (angiogenic response) โดยจะพบว่ามี vascular endothelial growth factor เพิ่มขึ้น ทำให้เกิดเป็นเนื้อเยื่อใหม่ที่เรียกว่า granulation tissue ซึ่งจะมีสีชมพูที่เกิดจากหลอดเลือดฝอยที่งอกขึ้นใหม่มากมายนั่นเอง

การเคลื่อนตัวของเซลล์ keratinocyte แยกออกจาก basal lamina เกิดจากการแยกตัวของ hemidesmosome และการสลาย fibrin clot barrier โดยเซลล์ keratinocyte จะทำการเพิ่มการแสดงออกของ plasminogen activator ทำการเปลี่ยนจาก plasminogen ภายในก้อน clot ให้เป็นเอนไซม์ fibrinolytic enzyme plasmin

ในกระบวนการสร้างชั้นหนังกำพร้าใหม่นี้ (re-epithelialization) ต้องอาศัย growth factor ในตระกูล epidermal growth factor family หลายชนิดรวมทั้ง epidermal growth factor, transforming growth factor-β และ keratinocyte growth factor

ภายหลังจากที่ผิวหน้าของบาดแผลได้รับการปกคลุมด้วยเซลล์ keratinocytes 1 ชั้น จะเริ่มมีการสร้างเยื่อบุผิวชนิด stratified quamous epithelium ขึ้นใหม่จากขอบๆ เข้าสู่ใจกลางบาดแผล พร้อมๆ กับมีการสร้าง hemidesmosome ใหม่จากการ inactivation ของ matrix metaloproteinases

ระยะ remodeling and resolution เริ่มประมาณ 3-4 วันหลังจากมีบาดแผล โดยชั้นหนังแท้จะมีการหดตัว ทำให้ขอบของแผลยื่นเข้ามาชิดกัน ต่อมาเซลล์ macrophage ร่วมกับ matrix metalloproteinase ซึ่งสร้างมาจากเซลล์ fibroblast จะทำหน้าที่เก็บกวาดเอา granulation tissue ออกไป และมีคอลลาเจนชนิดที่หนึ่ง (type I collagen) มาฉาบทำให้เกิดเป็น “แผลเป็น” (scar tissue)

ต่อมา ผลจากการกระตุ้นโดย PDGF, fibroblast growth factor และ transforming growth factor-β ทำให้เซลล์ fibroblast ในชั้นหนังแท้เริ่มแบ่งตัว และเคลื่อนตัวเข้าไปใน granulation tissue และทำการสะสม type III collagen รวมทั้ง extracellular matrix หลังจากมีบาดแผลได้ประมาณ 1 สัปดาห์ เซลล์ fibroblast จะเปลี่ยนแปลงตัวเองไปเป็น myofibroblast ซึ่งมีลักษณะคล้ายๆ เซลล์กล้ามเนื้อเรียบ บาดแผลจะมีการหดตัว และแผลเป็นจะปรากฏให้เห็น

การประยุกต์ใช้สารต่างๆ เพื่อเร่งการสมานแผล

1) Retinol (vitamin A) เป็น precursor ของ retinoic acid มีคุณสมบัติคล้ายๆ กับฮอร์โมนชนิดหนึ่ง ที่จำเป็นต่อการเปลี่ยนแปลง (differentiation) ของเยื่อบุผิว รวมทั้งหนังกำพร้าด้วย ส่วน retinoids มีผลต่อการแบ่งตัวของหนังกำพร้าปกติ โดยทำงานผ่าน mRNA ไปมีผลยับยั้งกระบวนการ differentiation และกระตุ้นให้เซลล์มีการแบ่งตัว (cell proliferation)

Retinoic acid จะจับกับโปรตีน cellular retinoic acid binding (CRAB) เพื่อควบคุมระดับของ retinoic acid ภายในเซลล์ การทำงานของ retinoic acid จะคล้ายๆ กับสารสเตียรอยด์ และฮอร์โมนไธรอยด์ โดยจะไปจับกับ nuclear receptors 2 ชนิด ได้แก่ retinoic acid receptors (RARs) และ rexinoid receptors (RXRs)

RAR/RXR heterodimer complex จะจับกับ retinoic acid-responsive elements (RAREs) ที่อยู่บนดีเอ็นเอ ควบคุมการแสดงออกของ retinoic acid-responsive genes มีการใช้ retinoids เพื่อป้องกันการเป็นแผลเป็นที่เกิดจากสิว ฝ้า เกลื้อนและโรคอื่นๆ ของผิวหนัง

2) การใช้น้ำมะพร้าวอ่อนเพื่อเร่งการสมานแผล[5-9]

งานวิจัยน้ำมะพร้าวอ่อนของผู้นิพนธ์พบว่าน้ำมะพร้าวอ่อนช่วยให้การสมานแผลที่เกิดจากการทำผ่าตัดเอารังไข่หรืออัณฑะออกเกิดขึ้นเร็วกว่าหนูขาวที่ไม่ได้รับน้ำมะพร้าวอ่อนอย่างชัดเจน โดยทำให้ชั้นหนังกำพร้า และหนังแท้หนาขึ้น จำนวนของปุ่มรากผม (hair follicle) มีมากกว่า เส้นผ่าศูนย์กลางของคอลลาเจนไฟเบอร์ในชั้นหนังแท้ใหญ่กว่ากลุ่มที่ผ่าตัดเอารังไข่หรืออัณฑะออก หรือแม้แต่กลุ่มที่ผ่าตัดเอารังไข่หรืออัณฑะออกและได้รับการฉีดเอสโตรเจนทดแทน นอกจากนี้การศึกษาในระดับจุลทรรศน์อิเล็กตรอนแบบส่องผ่าน (TEM) ก็ยืนยันผลการทดลองดังกล่าว (ดูรายละเอียดผลของน้ำมะพร้าวอ่อนต่อการสมานแผล รวมทั้งผลดีอื่นๆ เช่น ช่วยลดความเหี่ยวย่น ทำให้ผิวใสกระจ่างในบทที่ 7)

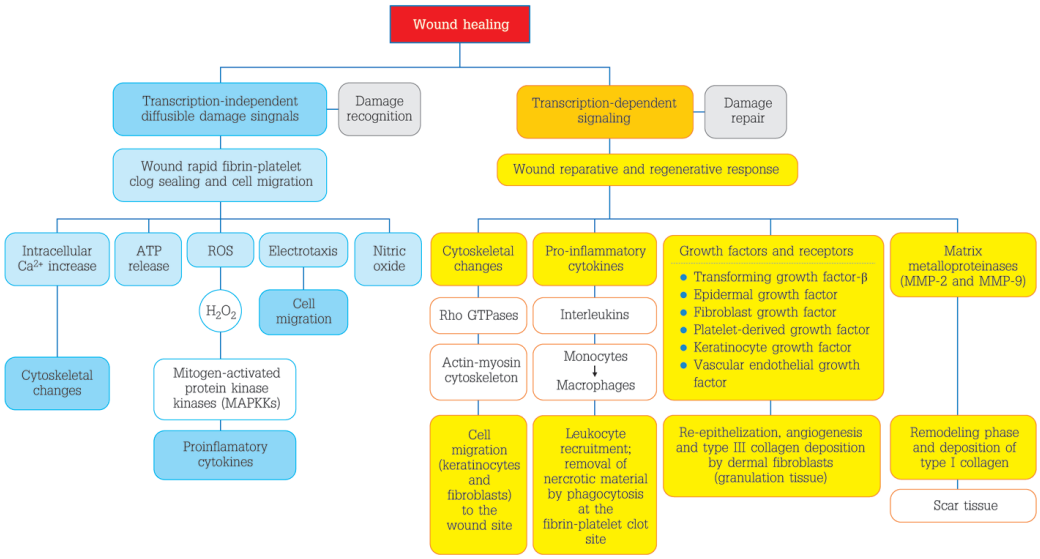

รูปที่ 1-4 | ขบวนการและปัจจัยต่างๆ ที่มีผลต่อการสมานแผล[3]
(วาดโดย นายวิสธวัช แตงอ่อน)

Differentiation of a keratinocyte

เซลล์ keratinocyte ในชั้น stratum spinosum มีรูปร่างหลายเหลี่ยม (polygonal) มีนิวเคลียสรูปไข่ ภายใน cytoplasm มีแกรนูลเล็กๆ ที่มีแกนกลาง เรียกว่า membrane-coating granule หรือ lamellar body นอกจากนี้ยังมี keratin intermediate filament ที่อยู่รวมกันเป็นมัดๆ และยื่นยาวออกไปอยู่ในแขนงของ cytoplasm ที่ยื่นยาวออกไปเหมือนหนาม (cytoplasmic spinous-like process) และยึดเกาะกับ dense plaque ของ desmosome

ชั้น stratum granulosum ประกอบด้วยเซลล์ keratinocyte แบนๆ หลายชั้นที่มีลักษณะเฉพาะของแกรนูลรูปร่างไม่แน่นอน เรียกว่า keratohyalin granule ยึดเกาะอยู่กับ keratin intermediate filament ภายในแกรนูลเหล่านี้มี profilaggrin บรรจุอยู่ นอกจากนี้ยังมี lamellar bodies ซึ่งแต่เดิมเริ่มปรากฏให้เห็นในเซลล์ keratinocyte ของชั้น stratum spinosum มีจำนวนเพิ่มมากขึ้นในชั้น stratum granulosum นี้ lamellar body สร้าง glyocolipid acylglucosylceramide และหลั่งเข้าสู่ช่องว่างระหว่างเซลล์ (รูปที่ 1-5)

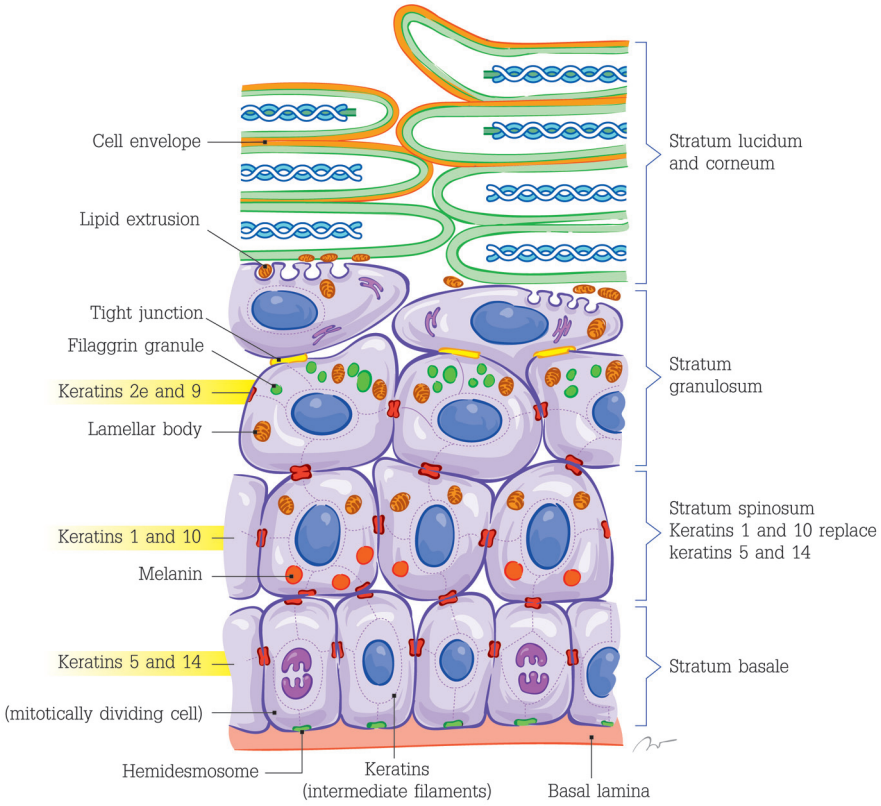

รูปที่ 1-5 | การแบ่งตัวของเซลล์ keratinocyte และการแสดงออกของ keratin[3]
(วาดโดย นายวิสธวัช แตงอ่อน)

Tight junction ของเซลล์ในชั้น stratum granulosum นี้ประกอบด้วย claudin-1 และ claudin-4 (รูปที่ 1-6)

ช่องว่างระหว่างเซลล์ keratinocyte ของชั้น stratum lucidum มี lamellar lipid material เรียงซ้อนกันหลายชั้น ช่วยเคลือบผิวของเซลล์ keratinocyte สาร glycolipid นี้ เป็นตัวป้องกันการซึมผ่านของน้ำให้กับหนังกำพร้า

ชั้น stratum lucidum เป็นชั้นที่อยู่ระหว่าง stratum granulosum และ stratum corneum เซลล์ในชั้นนี้ ไม่มีลักษณะพิเศษใดๆ

ชั้น stratum lucidum และชั้น stratum corneum ประกอบด้วยเซลล์ keratinocyte หลายชั้น โดยเป็นเซลล์ที่ไม่มีนิวเคลียส ภายใน cytoplasm ประกอบด้วยเคราติน ชนิด intermediate filament ที่เชื่อมต่อกันด้วย filaggrin โดยเกิดจากขบวนการ catalyzed ของเอนไซม์ transglutaminase นอกจากนี้ filaggrin (รูปที่ 1-6) ยังทำหน้าที่ยึด intermediate filament เข้าด้วยกันอย่างเหนียวแน่น ทำให้เซลล์ keratinocyte แบนลง ทำให้เซลล์ของชั้น stratum corneum มีลักษณะที่แบนๆ เป็นลักษณะที่เด่นของชั้นนี้

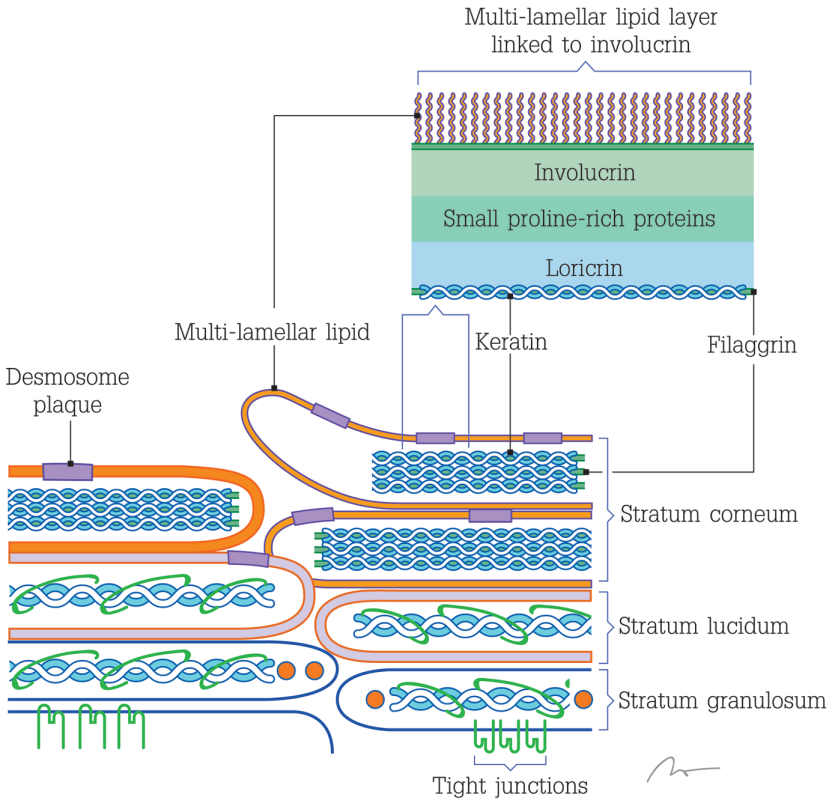

รูปที่ 1-6 | องค์ประกอบของ epidermal permeability barrier[3]
(วาดโดย นายวิสธวัช แตงอ่อน)